



Université Mohamed Khider de Biskra  
Faculté des sciences exactes et des sciences de la nature et de la vie  
Département des sciences de la nature et de la vie  
Filière : Sciences biologiques

Référence ..... /2024

# MÉMOIRE DE MASTER

Spécialité : Biochimie Appliquée

---

Présenté et soutenu par :  
**Merabti Salah eddine – Benmekhlouf Elhadi yacine**

mercredi 26 juin 2024

## **Etude systématique de traitement de la mastite granulomateuse**

---

### **Jury :**

Dr. MEDOUR Asma	MCB	Université de Biskra	Président
Dr. TRABSA Hayat	MCA	Université de Biskra	Rapporteur
Dr. BELKHIRI Dalal	MAA	Université de Biskra	Examineur

Année universitaire : 2023/2024

## **Remerciements**

*Tout d'abord, nous souhaitons exprimer notre gratitude envers Dieu pour nous avoir accordé la santé, la volonté et la patience nécessaires pour mener à bien notre formation de master et pour pouvoir accomplir ce projet.*

*Nous souhaitons exprimer notre sincère gratitude envers notre promotrice, Madame **Hayat TRABSA**, pour avoir su nous accompagner tout au long de la rédaction de ce mémoire et pour avoir dès le départ manifesté son intérêt pour le sujet que nous avons sélectionné.*

*Nous sommes reconnaissants de votre rigueur et de vos connaissances approfondies. nous tenons à vos remercier pour votre patience, votre disponibilité et surtout tes précieux conseils qui ont apporté une touche d'enrichissement à ce travail.*

*Nous souhaitons exprimer notre sincère gratitude envers Madame **Warda KHERROUR**, pour son aide.*

*Nous exprimons notre profonde gratitude envers les membres du jury pour leur intérêt pour notre étude et pour le temps qu'ils ont consacré à l'évaluer*

## Dédicaces

*Ce modeste travail de fin d'étude est dédié avec une profonde reconnaissance et des mots sincères à nos chers parents, qui nous ont donné vie, motivation et affection. Nous leur exprimons notre gratitude pour leur amour et leur générosité.*

*Nous ferons tout notre possible pour rester une source de fierté à vos yeux, dans l'espoir de ne vous décevoir jamais. Que cette petite tâche soit la réalisation de vos souhaits qui ont été exprimés et de vos prières quotidiennes.*

*Que le Tout-Puissant, Dieu, vous protège et vous accorde santé et bonheur.*

*Nous souhaitons également rendre hommage à nos frères et sœurs, nos familles, nos amis et à tous nos enseignants qui nous ont enseigné.*

*Salah et Yacine*

# Sommaire

Remerciements

Dédicaces

Sommaire

Liste des tableaux .....I

Liste des figures..... II

Liste des Abréviations .....III

INTRODUCTION

## Synthèse bibliographique

### Chapitre 1 La mastite granulomateuse

1.1	Définition.....	3
1.2	Symptômes .....	4
1.3	Les facteurs de risque de la mastite granulomateuse.....	5
1.4	Etiologie et prévalence .....	5
1.5	Mécanisme physiopathologique de la mastite granulomateuse.....	7
1.6	Diagnostique de la mastite granulomateuse .....	8
1.7	Traitement de la maladie .....	8
1.7.1	Les corticostéroïdes.....	9
1.7.2	Les antibiotiques et les antiinflammatoires .....	11
1.7.3	Chirurgie.....	12
1.7.4	Méthotrexate.....	12
1.7.5	Topique 0,1% d'hydrocortisone butyrate .....	13
1.7.6	Autres traitements .....	13
1.8	Schémas de Traitement.....	13
1.8.1	Traitement initial .....	13
1.8.2	Traitement de suivi.....	13
1.8.3	Surveillance à long terme .....	13
1.8.4	Directives générales de traitement .....	14
1.9	Les maladies de Granulomatose .....	14

## Synthèse sur les travaux scientifiques choisis

### Chapitre 2 Méthodologie suivie dans les travaux choisis

2	Matériel et méthode .....	17
2.1	Stratégie de recherche .....	17
2.2	Démarche méthodologique.....	17
2.2.1	Sélection des articles .....	17
2.2.2	Critère d'inclusion.....	19
2.2.3	Critère d'exclusion .....	20

### Résultats et Discussion

#### Chapitre 3

3.1	Données démographiques des patients.....	28
3.1.1	Parité.....	28
3.1.2	Allaitement .....	29
3.1.3	Âge .....	30
3.1.4	Observations générales.....	30
3.1.5	Conclusion générale .....	30
3.2	Critères diagnostiques.....	45
3.2.1	Échographie.....	45
3.2.2	Mammographie .....	47
3.2.3	IRM : .....	48
3.2.4	Biopsie.....	49
3.2.5	Résultats histopathologiques .....	50
3.2.6	Traitements.....	51
3.2.7	Résultats .....	52
3.2.8	Discussion .....	53
3.3	Stratégies de traitement : .....	61
3.3.1	Conclusion :.....	62
3.4	Resolution.....	87
3.4.1	Définition de la résolution.....	87
3.4.2	Délai de résolution .....	89

3.4.3	Discussion .....	91
3.5	Récurrence .....	98
3.5.1	Définition de la résolution.....	98
3.5.2	Taux de récurrence .....	99
3.5.3	Localisation de la récurrence.....	99
3.5.4	Observations supplémentaires.....	100
3.5.5	Conclusion.....	100
3.6	Événements indésirables.....	109
3.6.1	Corticothérapie .....	110
3.6.2	Méthotrexate.....	110
3.6.3	Chirurgie.....	111
3.6.4	Traitements traditionnels chinois .....	111
3.6.5	Antibiotiques .....	111
3.6.6	Autres traitements .....	111
3.6.7	Conclusion.....	111
3.6.8	Observations généraux .....	112
	Conclusion.....	129
	Bibliographie .....	119
	Résumé	

## Liste des tableaux

<b>Tableau 1 .</b> Tableau récapitulatif des résultats obtenus pour chaque mots clé utilisé.....	17
<b>Tableau 2</b> Caractéristiques des études incluses pour l'analyse systématique.....	20
<b>Tableau 3.</b> Présentes des données démographiques des patients à partir les 42 articles sélectionner.....	31
<b>Tableau 4.</b> Présentes des critères diagnostiques démographique des patients à partir les 42 articles sélectionner.....	53
<b>Tableau 5.</b> Présentes des Stratégies de traitement des patients à partir les 42 articles sélectionner .....	64
<b>Tableau 6.</b> Présentes la resolution des patients à partir les 42 articles sélectionner .....	92
<b>Tableau7.</b> Présentes récurrence des patients à partir les 42 articles sélectionner .....	101
<b>Tableau 8.</b> Présente les événements indésirables des patients a partir les 42 articles.....	113

## Liste des figures

- Figure1.**Femme de 29 ans présentant une masse dans le quadrant supérieur externe du sein gauche, associée à une inflammation et à des signes de fistule (flèche) (Wolfrum et al., 2018).....3
- Figure2.**Mammite granulomateuse : échantillon (hématoxyline et éosine) avec granulome non caséiforme composé de lymphocytes, d'histiocytes et de cellules géantes(Wolfrum et al., 2018) ..4
- Figure3.** Abscès mammaire évolutif chez une femme de 40 ans qui allaite, 16 mois après l'accouchement (les deux premières photos ont été prises par la patiente). (a) Deux jours après le début des symptômes. (b) Après 3 jours, fluctuation au-dessus de l'abcès. ....8
- Figure4.**Diagramme de flux (Flowchart) des différentes étapes de sélection des articles ..... 19



## Liste des Abréviations

<b>ESR</b> :	Erythrocyte Sedimentation Rate.
<b>ATT</b> :	Traitement par antibiothérapie.
<b>IRM</b> :	Imagerie par Résonance Magnétique.
<b>CCIS</b> :	Mastite Kystique Chronique.
<b>MTX</b> :	Méthotrexate.
<b>LST</b> :	Sous-types lymphocytaires de lymphocytes T.
<b>OGM</b> :	Mastite Granulomateuse.
<b>AINS</b> :	stéroïdes anti-inflammatoires.
<b>CMB</b> :	Core Needle Biopsy.
<b>IEPED</b> :	Cellules plasmatiques intra-épithéliales.
<b>TRPE</b> :	Triamcinolone.
<b>MMG</b> :	Mammite granulomateuse (Mammite granulomateuse).
<b>BIRADS</b> :	Breast Imaging-Reporting and Data System.
<b>BIRADS IV</b> :	Catégorie 4 du système BIRADS.
<b>US</b> :	Ultrasonography (Échographie) - même signification que USG.
<b>GLM</b> :	Mastite lobulaire granulomateuse.
<b>IRM</b> :	Imagerie par Résonance Magnétique.
<b>FNAB</b> :	Fine Needle Aspiration Biopsy.
<b>GM</b> :	mastite granulomateuse.
<b>IEPED</b> :	Infection épithéliale papillaire et canalaire du sein.
<b>ECR</b> :	Échographie avec contraste de résonance.
<b>PRISMA</b> :	Preferred Reporting Items for Systematic Reviews and Meta-Analyses (Éléments de reporting préférés pour les revues systématiques et les méta-analyses) - un guide pour la rédaction de revues systématiques.
<b>RCC</b> :	Réseau de Cancerologie Clinique.
<b>RRI</b> :	Réseau de Recherche en Immunologie.
<b>OMS</b> :	Organisation Mondiale de la Santé.

**ATT :** Anti-TNF-Alpha Therapy (thérapie anti-TNF-alpha).

**FNABC :** Fine Needle Aspiration Biopsy Cytology (cytologie de biopsie par ponction à l'aiguille fine).

**IRPE :** Inflammation Réactionnelle et Pathologie de l'Epithélium (ou Inflammatory Reaction and Epithelial Pathology).

**RC :** Réseau de Cancérologie (ou Cancer Network).

**USG :** Ultrasonography (échographie).

**URT :** Upper Respiratory Tract (tract respiratoire supérieur).

**ANTI.TNF.a :** Anti-TNF-Alpha (thérapie anti-TNF-alpha).  
15-25 mg PO ou SC par semaine : dosage de médicament (15-25 milligrammes par voie orale ou sous-cutanée par semaine).

**NME :** Nouveau Médicament Expérimental (ou New Experimental Medicine).

**GLM :** Granulomatous Lobular Mastitis (mammite granulomateuse lobulaire).

**CCIS :** Centre de Coordination des Instituts de Santé (ou Centre for Coordination of Health Institutes).

**IgGU :** Immunoglobuline G (anticorps).

**RD :** Recherche et Développement (ou Research and Development).

**FNAL :** Fine Needle Aspiration Liquid-based Cytology.

**IDGM :** Mastite Granulomateuse Idiopathique.

**IGgm :** Immunoglobuline G.

**E-selectine :** Endothelial-selectin (une molécule d'adhésion cellulaire impliquée dans l'inflammation et la thrombose).

**P-selectine :** Platelet-selectin (une molécule d'adhésion cellulaire impliquée dans l'inflammation et la thrombose).

**ICAM :** Intercellular Adhesion Molecule.

**MAC :** Macrophage Activation.

**PAS :** Periodic Acid-Schiff.

**AGR :** Réaction Granulomateuse Aiguë.

**PCR :** Polymerase Chain Reaction.

**MGI :** Mastitis Granulomatous

# **INTRODUCTION**

Appelée mammite granulomateuse idiopathique (IGM) , est une pathologie rare décrite pour la première fois par Kessler et Wolloch en 1972. Il s'agit d'une mastopathie inflammatoire chronique qui touche principalement les femmes jeunes. D'autre part, la MGI est une pathologie méconnue qui présente des défis diagnostiques pour les radiologues et les cliniciens, imitant souvent une mammite carcinomateuse tant au niveau clinique que radiologique. L'étiologie de cette maladie est encore inconnue.

Elle se caractérise par une inflammation persistante du tissu mammaire pouvant entraîner l'apparition de nodules ou de tumeurs à l'intérieur du corps. Le diagnostic de certitude est histologique, et son évolution est imprévisible avec un risque de récurrence. Le tissu mammaire pouvant entraîner la formation de nodules ou de tumeurs à l'intérieur du corps.

Caractérisée par l'absence de nécrose capillaire et la prédominance des neutrophiles polynucléaires, la pathogénèse est encore inconnue, le rôle des corynébactéries est discuté. Son traitement consiste dans une combinaison de corticothérapie, chirurgie, antibiotiques et anti-inflammatoires ; il est également fondé sur l'utilisation de corticoïdes ou de colchicine pour faciliter la cicatrisation et prévenir les mutilations chirurgicales répétitives. Afin de répondre à la question suivante :

Quelles sont les stratégies de traitement les plus efficaces pour la mastite granulomateuse, et quels sont les résultats comparatifs de ces approches en termes de résolution de la maladie, de taux de récurrence et de qualité de vie des patients ?

On doit réaliser l'objectif de synthétiser la littérature existante sur la mastite granulomateuse, en mettant l'accent sur l'évaluation de l'efficacité des différentes stratégies de traitement et sur l'identification de l'approche la plus optimale pour gérer cette maladie (Goulabchand et al., 2020; Williams et al., 2021).

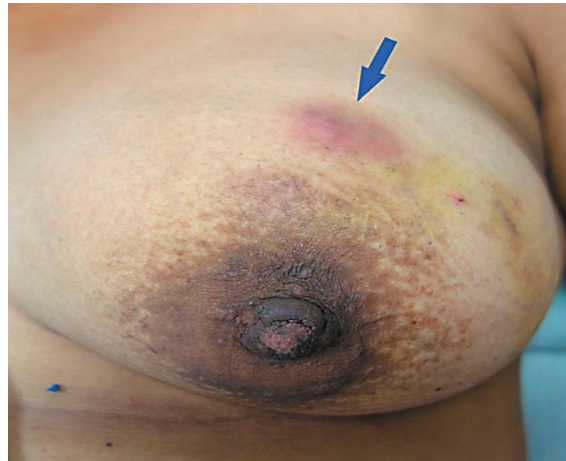# **Synthèse bibliographique**

# Chapitre 1

## 1 La mastite granulomateuse

### 1.1 Définition

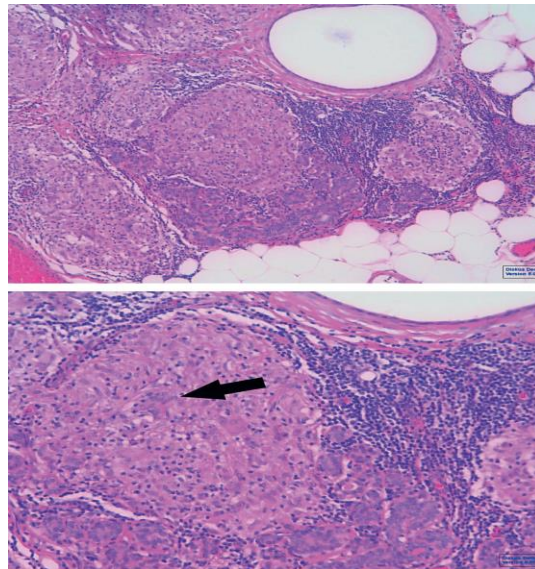
La mastite granulomateuse (MG) est une affection inflammatoire rare du sein caractérisé par la formation de granulomes dans le tissu mammaire. Elle peut être classée en mastite granulomateuse spécifique avec des étiologies définies comme la tuberculose, l'allaitement et certaines infections, et en mastite granulomateuse idiopathique (MGI) dont la cause reste inconnue. Le diagnostic de la MG fait appel à la cytologie et à l'histomorphologie pour identifier les granulomes, ainsi qu'à des tests auxiliaires comme la coloration de Ziehl-neelsen et la PCR pour détecter les causes spécifiques. La MG idiopathique est principalement un diagnostic d'exclusion, qui nécessite d'écartier d'autres causes potentielles par des examens détaillés. La MG peut imiter le carcinome mammaire sur le plan clinique et radiologique, ce qui pose des problèmes de diagnostic, mais un diagnostic rapide est crucial pour éviter des mastectomies inutiles. En outre, la MG peut être associée à un érythème noueux, un état inflammatoire réactif, ce qui complique encore sa présentation clinique (Auplish et *al.*, 2019; Koksall, 2023b; Mandal et Chowdhury, 2023; Moreno-Vílchez et *al.*, 2022).



**Figure 1.** Femme de 29 ans présentant une masse dans le quadrant supérieur externe du sein gauche, associée à une inflammation et à des signes de fistule (flèche) (Wolfrum et al., 2018)

## 1.2 Symptômes

La mammite granulomateuse (GM) et sa forme idiopathique (IGM) présentent des symptômes courants tels qu'une masse mammaire, une sensibilité à la palpation, un érythème, la formation de fistules, une déformation et une lymphadénopathie axillaire. Ces symptômes peuvent imiter d'autres pathologies mammaires comme le cancer du sein ou la mammite bactérienne en raison de leur nature inflammatoire et de leur présentation clinique (Aodyshow et al., 2020; Barman et al., 2023; Bede et Valente, 2020; Caliskan et al., 2021; Uçan et al., 2022).



**Figure 2.** Mammite granulomateuse : échantillon (hématoxyline et éosine) avec granulome non caséiforme composé de lymphocytes, d'histiocytes et de cellules géantes (Wolfrum et al., 2018)

De plus, la GM peut se manifester par une induration mammaire, une rétraction des mamelons et la formation de sinus, souvent accompagnées d'une inflammation de la peau, ce qui complique encore le diagnostic. La maladie touche principalement les jeunes femmes pères ayant des antécédents d'allaitement récent, et bien que l'étiologie reste floue, des facteurs tels que l'auto-immunité, les déséquilibres hormonaux et les infections sont impliqués. Un diagnostic correct grâce à l'histopathologie et à l'exclusion d'autres affections est crucial pour déterminer la stratégie de prise en charge optimale de la GM et de l'IGM.

Une masse douloureuse est le symptôme principal du GM. En raison de l'inflammation du sein impliquée, jusqu'à 50 % des patientes présentent un érythème et un gonflement. Il existe d'autres signes tels que l'hyperémie, la rétraction des aérosoles, la fistule et l'ulcération. Environ 37 % ont des symptômes d'abcès. Le dommage peut se produire dans n'importe quel quadrant du sein,



mais il est le plus fréquent dans la région rétro aréolaire à partir de laquelle il s'étend radialement. La majorité des dommages surviennent unilatéralement. La masse peut présenter des caractéristiques cliniques similaires à un abcès bactérien et/ou à un cancer du sein en provoquant une rétraction de la peau ou du mamelon.

Jusqu'à 15 % des patientes présentent une lymphadénopathie. La présence de symptômes non spécifiques peut souvent être trompeuse lors du diagnostic. Il peut donc y avoir plusieurs mois entre l'apparition des symptômes et le diagnostic précis. Le schéma 1 présente une femme âgée de 29 ans avant d'être traitée par des corticostéroïdes. Des symptômes d'inflammation du sein, une masse et une fistule dans le quadrant supérieur externe du sein gauche étaient observés chez la patiente. Les symptômes ont duré environ deux ans (Wolfrum et *al.*, 2018).

### **1.3 Les facteurs de risque de la mastite granulomateuse**

La mammite granulomateuse (GM) est influencée par divers facteurs de risque identifiés dans les articles de recherche. Des facteurs tels que les problèmes liés à l'allaitement entraînant une stase du lait, les déséquilibres hormonaux affectant les canaux mammaires, les traumatismes contondants, l'humeur dépressive et les préférences alimentaires spécifiques peuvent contribuer au développement de la GM. De plus, des facteurs démographiques et socio-économiques tels que la préférence pour la langue espagnole, le fait d'être hispanique/latina, l'absence de professionnel de soins primaires et l'utilisation de services de santé spécifiques sont associés à la GM aux États-Unis. En outre, les jeunes femmes qui allaitent moins de cinq ans, les fumeuses, celles qui souffrent d'hyperprolactinémie, celles qui ont des antécédents d'allaitement et celles qui prennent des pilules contraceptives orales courent un risque plus élevé de développer une mastite granulomateuse idiopathique (IGM). Des facteurs génétiques, des infections, des anomalies hormonales et le tabagisme sont également impliqués dans l'étiologie des IGM. De plus, le faible ratio albumine/globuline sérique (AGR) et le tabagisme sont identifiés comme des facteurs de risque indépendants de récurrence des IGM, ce qui met en évidence leur valeur prédictive dans l'évaluation de la probabilité de récurrence de la maladie (Capiro et *al.*, 2023; Ciftci et *al.*, 2022; Ozer, 2023; Ramadan et *al.*, 2022; Zeng et *al.*, 2023)

### **1.4 Etiologie et prévalence**

La mammite granulomateuse, y compris la mammite granulomateuse idiopathique (IGM), est une maladie inflammatoire chronique rare du sein qui touche principalement les femmes en âge de procréer, en particulier celles ayant des antécédents d'allaitement récent. L'étiologie de la

mammite granulomateuse reste floue, avec des facteurs proposés tels que l'auto-immunité, l'infection, les agents chimiques, la lactation et les déséquilibres hormonaux. Des études ont montré une prévalence plus élevée de mammite granulomateuse chez les femmes latines et asiatiques, indiquant une prédilection raciale potentielle. De plus, des cultures bactériennes provenant de patients atteints de mammite granulomateuse ont permis d'identifier diverses espèces bactériennes, certaines présentant une sensibilité aux antibiotiques tels que le triméthoprime-sulfaméthoxazole. Malgré l'absence de directives thérapeutiques définitives, les options thérapeutiques incluent des mesures conservatrices, la chirurgie, les stéroïdes et l'immunothérapie, avec des résultats positifs signalés avec la corticothérapie et l'immunosuppression. Des recherches supplémentaires sont nécessaires pour bien comprendre l'étiologie et la prévalence de cette maladie déroutante (Abdulelah et *al.*, 2022; Barman et *al.*, 2023b; Esmail et *al.*, 2023; Koksall, 2023a; Shabani et *al.*, 2023).

En 1972, Kessler et Wolloch ont décrit la maladie granulomateuse mammaire (GM) comme une maladie inflammatoire rare et bénigne du sein. L'Europe ou l'Allemagne ne disposent pas de données d'incidence et de prévalence valides. La plupart des études montrent que la maladie touche principalement les femmes en âge de procréer, avec un antécédent d'allaitement dans la plupart des cas. La maladie se manifeste habituellement 2 ans après la naissance, à un âge moyen de 30 ans. Il n'y a que deux cas de GM chez les hommes et quelques cas de femmes qui développent une GM pendant la grossesse ou l'allaitement.

La plupart des publications, notamment les grandes séries de cas, sont issues du Moyen-Orient, des pays méditerranéens, de l'Asie et des États-Unis. On a mentionné une augmentation de la prévalence de GM chez les femmes d'origine asiatique, hispanique et arabe. En 2008, un groupe de 7 diagnostics de GM a été rapporté chez des femmes enceintes hispaniques multi gestes à Indianapolis, dans l'Indiana.

Une étude cas-témoins a été réalisée par le Centre de contrôle des maladies d'Atlanta afin d'identifier les facteurs de risque potentiels de la maladie, mais aucun facteur spécifique n'a été identifié. L'origine précise de la GM demeure inconnue, mais différentes hypothèses sont avancées. La GM peut être due à une réponse inflammatoire auto-immune à des dommages épithéliaux, même si la cause de ce dommage reste inconnue. On a également évoqué une relation avec l'allaitement et l'accouchement. On peut avoir une réaction inflammatoire en réponse à des sécrétions extravasées des lobules.

Des bactéries *Corynebacterium kroppenstedtii* ont souvent été cultivées dans les lésions de GM et peuvent donc jouer un rôle fondamental dans le développement de la maladie. En raison de la forte proportion de preuves de cette bactérie à Gram positif lipophile, certains auteurs ont nommé la GM "mastite granulomateuse cystique neutrophilique" .

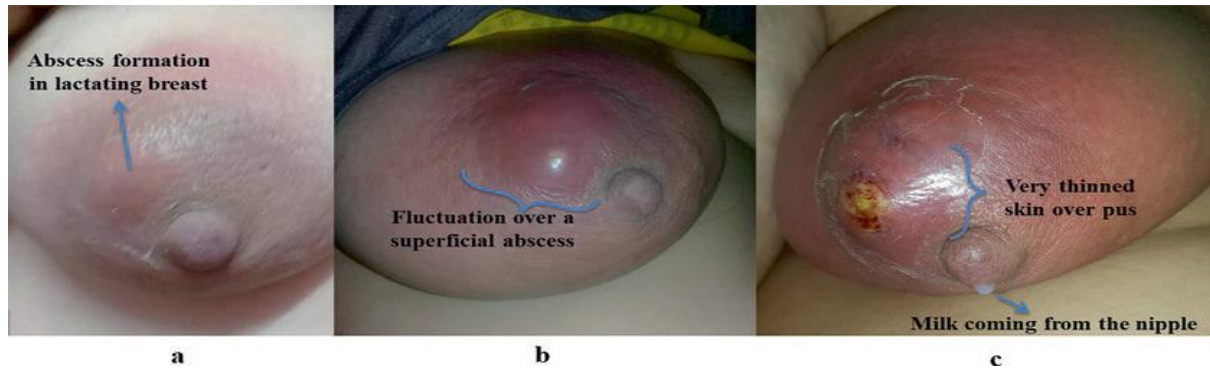
Une hyperprolactinémie provoquée par des médicaments antipsychotiques a récemment été discutée comme facteur de risque non lié à l'allaitement. La prolactine est décrite pour promouvoir l'ectasie ductale et la stagnation du lait, ainsi que pour avoir un effet pro-inflammatoire.

Selon Wong et ses collaborateurs, 37% de leurs patients souffrant de mastite associée à *C. kroppenstedtii* avaient des antécédents psychiatriques qui nécessitaient une prise de médicaments psychiatriques, ce qui soulève la question de savoir si ce type de traitement peut augmenter le risque de développer une GM. En outre, il est suggéré que le nombre précis d'infections à *C. kroppenstedtii* est sous-évalué, car les méthodes de culture courantes telles que la coloration de Ziehl-Neelsen ou la coloration PAS ne révèlent pas la présence de cette corynébactérie à croissance lente. Il n'y a pas de tests spécifiques pour les corynébactéries dans les échantillons dans la plupart des publications. En outre, il n'est pas habituel d'évaluer les niveaux de prolactine sérique chez les patients atteints de GM (Wolfrum et al., 2018).

### **1.5 Mécanisme physiopathologique de la mastite granulomateuse**

La mammite granulomateuse (GM) est caractérisée par des lésions mammaires inflammatoires avec des signes histologiques de granulomes non caséants et une physiopathologie à médiation immunitaire. La maladie touche principalement les femmes préménopausées et se présente sous la forme d'une masse palpable présentant des granulomes et/ou une nécrose histologiquement. La GM est associée à des troubles immunitaires, à des transformations hormonales anormales et à des infections microbiennes, pouvant imiter une malignité. La pathogenèse implique des facteurs tels que la réponse à la plaie, les mécanismes métaboliques ou hormonaux, l'auto-immunité et peut-être des infections à des espèces de *Corynebacterium*. L'infiltration inflammatoire et la lésion des cellules épithéliales du canal mammaire dans la GM sont liées à la régulation positive de la MAC, de la P-sélectine, de la E-sélectine et de l'ICAM-1, ce qui indique un rôle de ces molécules dans le mécanisme physiopathologique de la GM. La compréhension de ces interactions moléculaires permet de mieux comprendre la pathogenèse complexe de la GM et de suggérer des cibles thérapeutiques potentielles pour cette maladie

difficile (Aodyshow et al., 2020b; Fernandez, 2023a; Li : master et al., 2022; Nguyen et al., 2021; Yuan et al., 2020).



**Figure 3.** Abscès mammaire évolutif chez une femme de 40 ans qui allaite, 16 mois après l'accouchement (les deux premières photos ont été prises par la patiente). (a) Deux jours après le début des symptômes. (b) Après 3 jours, fluctuation au-dessus de l'abcès.

## 1.6 Diagnostique de la mastite granulomateuse

Le diagnostic de la mammite granulomateuse, qu'elle soit idiopathique ou secondaire à diverses affections, implique une approche globale. Le tableau clinique comprend généralement une masse palpable, une induration mammaire, une rétraction du mamelon et la formation de sinus, imitant souvent d'autres affections comme un abcès du sein ou un cancer inflammatoire du sein. Les études d'imagerie, telles que la mammographie et l'échographie, jouent un rôle crucial dans la différenciation de la mammite granulomateuse de la malignité, avec des résultats tels que l'asymétrie focale, l'épaississement de la peau et des caractéristiques échographiques spécifiques telles que les prélèvements de voies facilitant le diagnostic. Histologiquement, la présence de granulomes et/ou de nécroses, ainsi que de cellules géantes multinucléées, confirme encore le diagnostic. Malgré sa nature difficile et ses éventuelles erreurs de diagnostic, une identification précise grâce à une combinaison d'évaluations cliniques, d'imagerie et histopathologiques est essentielle pour une prise en charge et un traitement appropriés de la mammite granulomateuse (Barman et al., 2023c; Fernandez, 2023b; Koksall, 2023c; Koksall et Kadoglou, 2023; Thakur et al., 2023).

## 1.7 Traitement de la maladie

Le choix du traitement pour la MG dépend de divers facteurs tels que la gravité de la maladie, la réponse au traitement et les préférences du patient. Un traitement conservateur avec des corticostéroïdes est généralement recommandé en premier, suivi de la chirurgie en cas d'échec ou

de récurrence. D'autres options de traitement telles que le méthotrexate et l'hydrocortisone butyrate topique sont encore à l'étude et leur utilisation doit être envisagée avec prudence (Wolfrum et *al.*, 2018).

### **1.7.1 Les corticostéroïdes**

Sont des médicaments puissants qui imitent les hormones corticostéroïdes naturelles produites par les glandes surrénales. Ils agissent en supprimant l'inflammation et en modulant la réponse immunitaire. Dans le cas de la mastite granulomateuse, les corticostéroïdes sont souvent utilisés pour réduire l'inflammation du tissu mammaire et soulager les symptômes associés à la maladie.

Voici comment les corticostéroïdes sont généralement utilisés dans le traitement de la mastite granulomateuse :

#### **1.7.1.1 Choix du corticostéroïde**

Le choix du corticostéroïde dépendra souvent de la sévérité de la maladie et de la réponse individuelle du patient. Les corticostéroïdes couramment utilisés dans le traitement de la mastite granulomateuse comprennent la prednisone, la prednisolone ou la méthylprednisolone.

#### **1.7.1.2 Posologie**

La posologie des corticostéroïdes varie en fonction de la gravité de la maladie et de la réponse du patient au traitement. Dans les cas modérés à sévères, une dose initiale plus élevée peut-être prescrite, suivie d'une réduction progressive de la dose une fois que les symptômes commencent à s'améliorer.

#### **1.7.1.3 Durée du traitement**

La durée du traitement par corticostéroïdes peut également varier en fonction de la réponse du patient. Dans certains cas, un traitement à court terme peut être suffisant pour contrôler les symptômes, tandis que dans d'autres cas, un traitement à plus long terme peut être nécessaire pour maintenir la rémission de la maladie.

#### **1.7.1.4 Surveillance des effets secondaires**

Les corticostéroïdes peuvent entraîner divers effets secondaires, notamment une augmentation de l'appétit, une prise de poids, une hypertension artérielle, une hyperglycémie, une fragilité osseuse et une susceptibilité accrue aux infections. Il est important que les patients

sous corticoïdes soient surveillés étroitement pour détecter et gérer tout effet secondaire potentiel.

#### 1.7.1.5 Arrêt progressif

Il est essentiel d'arrêter les corticostéroïdes de manière progressive, sous la supervision d'un médecin, pour éviter le risque de rebond d'inflammation ou de complications liées à l'arrêt brutal du médicament.

Il est important que l'utilisation des corticostéroïdes soit supervisée par un professionnel de la santé qualifiée, et que le traitement soit adapté aux besoins individuels de chaque patient.

#### 1.7.1.6 Les corticostéroïdes couramment utilisés dans le traitement de la mastite granulomateuse

- ✓ **Prednisone** : La prednisone est l'un des corticostéroïdes les plus couramment utilisés. Elle est souvent prescrite à des doses initiales plus élevées pour contrôler l'inflammation, puis la dose est progressivement réduite une fois que les symptômes commencent à s'améliorer.
- ✓ **Prednisolone** : La prednisolone est un médicament similaire à la prednisone et est également largement utilisée dans le traitement des maladies inflammatoires, y compris la mastite granulomateuse. Elle peut être administrée par voie orale ou sous forme de préparation injectable, selon les besoins du patient.
- ✓ **Méthylprednisolone** : La méthylprednisolone est un autre corticostéroïde utilisé pour réduire l'inflammation et supprimer la réponse immunitaire. Comme la prednisone et la prednisolone, elle peut être administrée par voie orale ou par injection, en fonction de la gravité de la maladie.
- ✓ **Dexaméthasone** : La dexaméthasone est un corticostéroïde plus puissant utilisé dans certains cas de mastite granulomateuse résistants aux traitements standard. Elle est souvent administrée par voie intraveineuse dans les cas graves ou lorsqu'une réponse rapide est nécessaire.
- ✓ **Bétaméthasone** : La bétaméthasone est un corticostéroïde à action rapide souvent utilisé pour soulager l'inflammation et les symptômes aigus associés à la mastite granulomateuse. Elle peut être administrée par voie orale, par injection ou sous forme de crème topique, en fonction de la localisation de l'inflammation.

Il est important de noter que le choix du corticostéroïde dépendra souvent de la gravité de la maladie, de la réponse individuelle du patient au traitement et des préférences du médecin traitant. Un suivi médical régulier est essentiel pour ajuster le traitement en fonction de la réponse du patient et pour surveiller tout effet secondaire potentiel.

### 1.7.2 Les antibiotiques et les anti-inflammatoires

Les antibiotiques et les anti-inflammatoires sont deux types de médicaments utilisés dans le traitement de la mastite. Voici leurs rôles et leurs différences :

#### 1.7.2.1 Antibiotiques

##### A. Définition

Les antibiotiques sont des médicaments qui combattent les infections bactériennes en ciblant et en tuant les bactéries responsables de l'infection.

##### B. Rôle dans le traitement de la mastite

- Les antibiotiques sont essentiels pour traiter les infections bactériennes associées à la mastite.
- Ils aident à éliminer les bactéries responsables de l'inflammation et de l'infection du sein.
- Le traitement antibiotique peut durer plusieurs jours à quelques semaines, selon la gravité de la mastite.
- Les antibiotiques aident à réduire l'inflammation et à prévenir les complications.

##### C. Les antibiotiques plus utilisés sont

**Dicloxacilline** : Utilisée pour traiter les infections causées par des bactéries sensibles à la pénicilline.

**Céphalexine** : Un antibiotique de la famille des céphalosporines, souvent prescrit en cas d'allergie à la pénicilline.

**Clindamycine** : Efficace contre divers types d'infections bactériennes, y compris celles résistantes à d'autres antibiotiques.

**Érythromycine** : Un antibiotique macrolide qui peut être utilisé comme alternative en cas d'allergie aux pénicillines.

#### 1.7.2.2 Anti-inflammatoires

##### A. Définition

Les anti-inflammatoires sont des médicaments qui réduisent l'inflammation dans le corps.

**B. Rôle dans le traitement de la mastite**

- Les anti-inflammatoires aident à soulager la douleur, l'enflure et la chaleur associées à l'inflammation du sein.
- Ils ne ciblent pas directement les bactéries, mais ils améliorent le confort de la patiente en réduisant les symptômes.
- Les anti-inflammatoires peuvent être utilisés en combinaison avec les antibiotiques pour un soulagement plus complet.

**C. Les anti-inflammatoires plus utilisée sont**

**Ibuprofène** : Un anti-inflammatoire non stéroïdien (AINS) couramment utilisé pour réduire l'inflammation et la douleur.

**Naproxène** : Un autre AINS qui peut être utilisé pour ses effets analgésiques et anti-inflammatoires.

**Acide acétylsalicylique (Aspirine)** : Bien qu'il ait des propriétés anti-inflammatoires, il est moins fréquemment utilisé en raison du risque de saignement.

En résumé, les antibiotiques ciblent directement les bactéries responsables de l'infection, tandis que les anti-inflammatoires réduisent l'inflammation et soulagent les symptômes. Leur utilisation combinée est souvent recommandée pour traiter efficacement la mastite. N'oubliez pas de suivre les conseils de votre professionnel de santé pour un traitement adapté à votre situation spécifique.

**1.7.3 Chirurgie**

La chirurgie peut être envisagée dans les cas où les corticostéroïdes sont inefficaces ou en cas de récurrence. Les options chirurgicales vont du simple au complexe, allant de l'excision large de la lésion à la mastectomie. Le choix de la technique chirurgicale dépend de l'évaluation clinique individuelle du patient et des ressources régionales, des attentes du patient et des possibilités de surveillance.

**1.7.4 Méthotrexate**

Le méthotrexate est une option discutée dans la littérature, en particulier pour les patients qui ont échoué au traitement par corticostéroïdes. Cependant, les preuves à l'appui de cette approche sont limitées et basées sur quelques rapports de cas seulement. De plus, l'utilisation du méthotrexate chez les femmes en âge de procréer est discutable.



### **1.7.5 Topique 0,1% d'hydrocortisone butyrate**

Un essai clinique est en cours pour évaluer l'effet de l'hydrocortisone butyrate topique (0,1%) deux fois par jour en alternance par rapport à l'excision locale large.

### **1.7.6 Autres traitements**

D'autres traitements tels que l'azathioprine, la cyclosporine et l'infliximab ont été utilisés dans des cas individuels, mais les preuves à l'appui de leur efficacité sont limitées.

## **1.8 Schémas de Traitement**

Traitement et prise en charge de l'IGM en fonction du profil du patient et des effets secondaires potentiels

### **1.8.1 Traitement initial**

Pour les patients présentant un risque élevé d'effets secondaires des corticostéroïdes, un traitement à la prednisone de 0,5 à 1,0 mg/kg par jour est recommandé.

Des examens physiques réguliers et une surveillance de la glycémie sont nécessaires pour évaluer la réponse du patient au traitement.

Si aucune amélioration n'est observée, le méthotrexate peut être ajouté au plan de traitement, à raison de 7,5 à 10,0 mg par semaine.

Des suppléments de calcium et de vitamine D sont recommandés pendant la corticothérapie.

### **1.8.2 Traitement de suivi**

Si le patient ne répond pas au traitement initial, la dose de méthotrexate peut être augmentée.

Une fois que le patient montre des signes d'amélioration, la dose de prednisone est progressivement diminuée tandis que le méthotrexate est poursuivi pendant plusieurs semaines ou mois supplémentaires.

Une surveillance étroite au moyen d'examens physiques réguliers et de tests de laboratoire est essentielle tout au long du processus de traitement.

### **1.8.3 Surveillance à long terme**

Un suivi à long terme est nécessaire pour vérifier l'absence de rechute ou d'absence de réponse au traitement.

Les niveaux de prolactine sont surveillés, car des niveaux élevés peuvent indiquer la présence de la maladie.

### 1.8.4 Directives générales de traitement

Le traitement doit être poursuivi jusqu'à l'obtention d'une rémission complète ou d'un état stable, avec une durée maximale de 2 à 4 semaines.

Si aucune amélioration n'est observée, la dose de méthotrexate peut être augmentée de 2,5 mg par semaine, jusqu'à un maximum de 15 mg par semaine.

Une fois l'amélioration observée, la posologie de prednisone peut être progressivement réduite, en commençant à 5,0 mg par semaine jusqu'à l'arrêt du traitement.

Le méthotrexate doit être poursuivi pendant plusieurs semaines ou mois supplémentaires(Williams et al., 2021)

## 1.9 Les maladies de Granulomatose

La mammite granulomateuse est définie histologiquement par des granulomes lobulocentriques non nécrosants, associés à des histiocytes épithélioïdes. Deux principaux groupes de maladies du sein peuvent partager des schémas granulomateux : le cancer du sein et les maladies infectieuses. Parmi les infections granulomateuses du sein, la mammite tuberculeuse est la plus fréquente suivie de diverses infections (maladie des griffes du chat, *Propionibacterium* ou *Corynebacterium*). Un troisième groupe étiologique est représenté par les maladies auto-immunes et comprend des maladies granulomateuses clinicopathologiques bien définies telles que la maladie de Crohn, la granulomatose avec polyangéite (maladie de Wegener) ou la sarcoïdose, ainsi que des affections plus récemment décrites telles que les maladies liées aux IgG4, le lupus érythémateux systémique, ou SjS Une fois toutes ces causes exclues, une mammite granulomateuse idiopathique (IdGM) peut être envisagée. Comme indiqué ci-dessous, cette maladie du sein bénigne et bien décrite peut également être considérée comme une maladie auto-immune limitée au sein(Goulabchand et al., 2020).

# **Synthèse sur les travaux scientifiques choisis**

# **Chapitre 2**

## **Méthodologie suivie dans les travaux choisis**

## 2 Matériel et méthode

### 2.1 Stratigie de recherche

L'analyse a été réalisée en respectant les directives PRISMA (Objets de reporting recommandés pour des revues systématiques et des méta-analyses). Le « PRISMA Statement » comprend une série de 27 éléments de contrôle ainsi qu'un diagramme de flux en quatre étapes distinctes. La liste de vérification inclut des éléments considérés comme indispensables pour le rapport d'une revue systématique. Les chercheurs qui effectuent des revues systématiques peuvent utiliser ces éléments afin de démontrer la qualité de l'analyse, de faciliter l'évaluation de la pertinence des études et de permettre aux auteurs de structurer la revue en utilisant les rubriques PRISMA.

Nous avons mené une recherche électronique sur les articles qui pourraient être utilisés dans cette étude dans la base de données scientifiques Pub Med. Nous avons sélectionné les articles qui traitent la mastite granulomateuse en utilisant les mots clés suivants en anglais pour optimiser notre recherche : « Granulomatous mastitis » ; «Granulomatous inflammation of the breast» , «Idiopathic granulomatous mastitisc » et « Corticosteroid-resistant granulomatous mastitis » . Le tableau présente les diverses combinaisons de mots clés ainsi que le nombre d'articles produits.

**Tableau 1 .** Tableau récapitulatif des résultats obtenus pour chaque mots clé utilisé.

Mots clés utilisés pour la recherche	Nombre d'articles obtenus
Granulomatous mastitis	941
Granulomatous inflammation of the breast	103
Idiopathic granulomatous mastitisc	1395
granulomatous mastitis" OR "breast granuloma") AND ("treatment outcome" OR "disease management")	96

## 2.2 Démarche méthodologique

### 2.2.1 Sélection des articles

Les titres identifiés par la recherche électronique sur PubMed ont été évalués par deux lecteurs. Conformément aux critères de recherche, la recherche électronique a fourni 941 résultats. Après l'utilisation des opérateurs booléens on a obtenu 96 articles. L'évaluation initiale basée simplement sur la lecture des titres a abouti à l'élimination de 7 articles résultats en raison d'être

des articles Review ou dû à l'absence des mots clés. Les 89 articles restants ont été sélectionnés par la suite pour la lecture du résumé, qui a permis quant à elle de conserver 42 articles dont les textes intégraux ceux qui traitent la mastite granulomateuse et le traitement de la maladie et les articles qui ne mentionnent pas les valeurs numériques.

De la lecture complète des textes intégraux. Articles ont répondu aux critères d'inclusions et ont été inclus dans cette étude. Notre tri PRISMA est illustré dans le diagramme de flux comme le montre la figure.

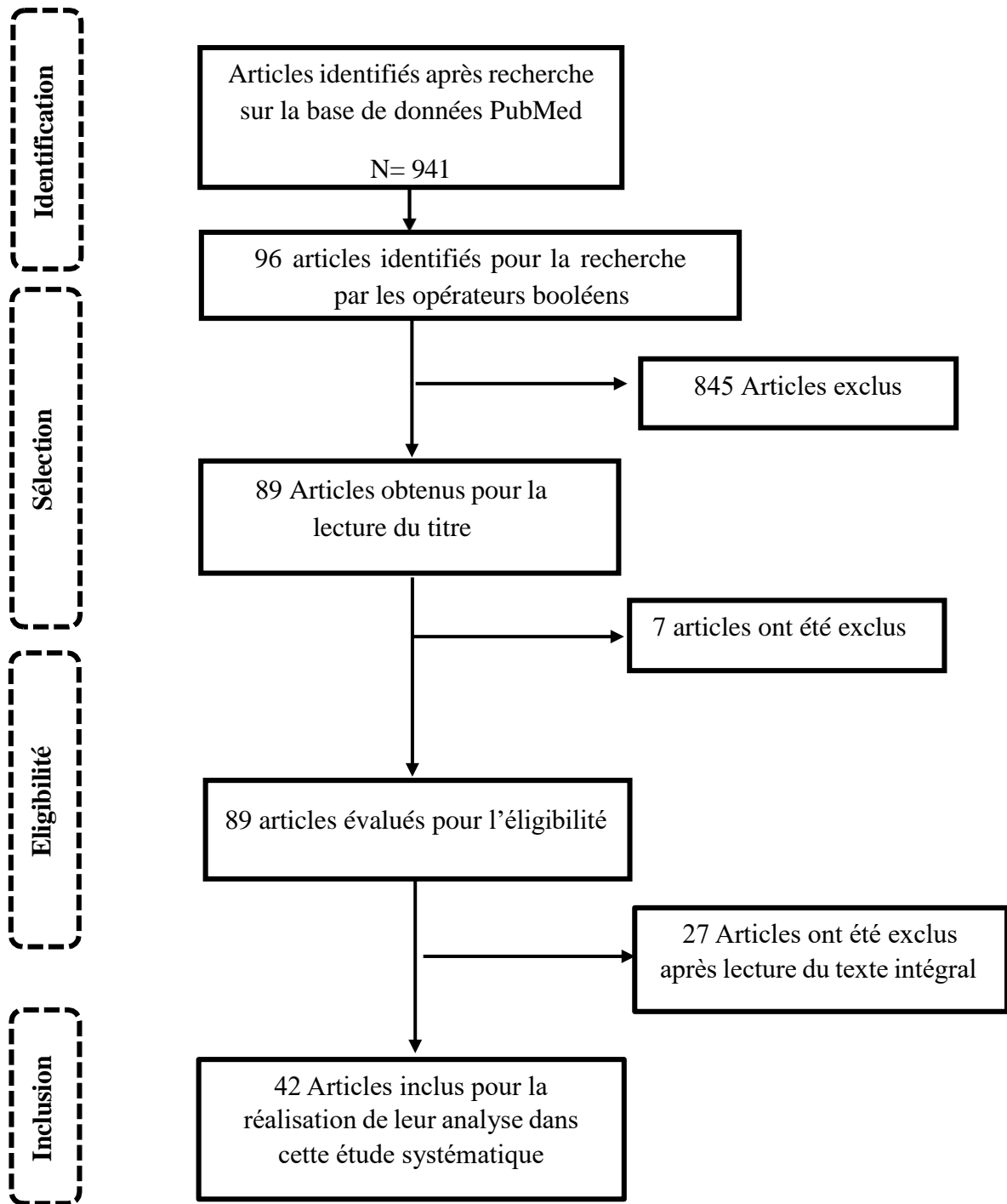


Figure 4. Diagramme de flux (Flowchart) des différentes étapes de sélection des articles

### 2.2.2 Critère d'inclusion

- Études publiées en anglais
- Études portant sur les stratégies de traitement de la mammite granulomateuse

- Études rapportant des résultats sur la résolution de la maladie, les taux de récurrence et/ou la qualité de vie des patients
- Essais contrôlés randomisés (ECR), études de cohorte et études cas-témoins

### 2.2.3 Critère d'exclusion

- Études publiées dans des langues autres que l'anglais
- Études qui n'ont pas étudié les stratégies de traitement de la mammite granulomateuse
- Études qui n'ont pas rapporté de résultats sur la résolution de la maladie, les taux de récurrence et/ou la qualité de vie des patients
- Rapports de cas, revues et articles d'opinion

Les 20 articles retenus pour la réalisation de ce travail systématique ont été organisés à l'aide du logiciel EXCEL pour simplifier leur présentation en incluant quelques informations relatives aux articles telles que le journal de publication, le nom du premier auteur, l'année de publication et le titre de l'étude.

**Tableau 2** Caractéristiques des études incluses pour l'analyse systématique.

N	Journal	Auteurs	Année	Titre d'article
1	L'étude a été publiée dans la revue The Surgeon.	K Kok.	2010 à 2015.  La période de suivi variait de 1 mois à 28 ans.	Granulomatous mastitis: Presentation, treatment and outcome in 43 patients.
2	Irish Journal of Medical Science.	Gökay Çetinkaya.	Etude réalisée entre octobre 1997 et juin 2009.  Publié en 2010.	Granulomatous mastitis, watch and wait is a good option.
3	Le Journal de rhumatologie.	Anna Postolova.	Pas mentionné.	Methotrexate in the Treatment of Idiopathic Granulomatous Mastitis.
4	Prise en charge de la mammite granulomateuse après une chirurgie esthétique du sein.	Mustafa Berkesoglu.	L'étude a été publiée en 2017.	Management of Granulomatous Mastitis Following Aesthetic Breast Surgery.



5	L'étude a été publiée dans la revue "The Breast".	Manouchehr Aghajanzadeh.	Etude réalisée entre 2010 et 2019.	Granulomatous mastitis: Presentations, diagnosis, treatment, and outcome in 206 patients.
6	Traitement du cancer du sein (2010) 123 : 447-452.	Fazilet Erozgen.	Etude réalisée de janvier 2006 à avril 2013.  Document de recherche publié en 2015.	Corticosteroid treatment and surgery timing in idiopathic granulomatous mastitis study.
7	Journal de chirurgie investigative.	Taha Furk Ertürk.	Le document de recherche a été publié en 2021.	Local Steroid Treatment: Effective for Idiopathic Granulomatous Mastitis.
8	Titre : Version d'épreuve non corrigée Journal : Maladie du sein (2016) 1-8	Islam Elzahaby.	Etude réalisée entre janvier 2013 et mai 2016.	Etiologic revelation and outcome of idiopathic granulomatous mastitis surgery.
9	Maladie du sein Version d'épreuve non corrigée	Muhammad Umair Bashir.	Pas mentionné.	The enigma of granulomatous mastitis: A series.
10	Journal : Surg aujourd'hui.	Tulay Mizrakli.	Etude réalisée entre janvier 2009 et décembre 2011.	Corticosteroid treatment for idiopathic granulomatous mastitis to avoid surgery.
11	La revue Surgery Today a publié l'étude sur la mammite granulomateuse idiopathique.	. Hande Koksak.	L'étude a été menée en 2021.	What are the new findings with regard to the mysterious disease idiopathic granulomatous mastitis?
12	Arch Gynécologique Obstet (2011)	Sami Akbulut.	Le document de recherche a été publié en 2011.	Is methotrexate effective in idiopathic granulomatous mastitis treatment?
13	Journal international de chirurgie.	Masao Yukawa.	pas mentionné.	Management of Granulomatous Mastitis: A Series of 13 Patients.
14	Gynecol Endocrinol 2012.28:921-924 Publié dans Endocrinologie gynécologique, 2012.	Justine Hugon-Rodin.	pas mentionné.	Management of granulomatous mastitis: a series of 14 patient.

15	Mastite granulomateuse et facteurs associés à la récurrence : une étude de 11 ans.	Qing Ting, Samantha Tay.	L'étude a été menée de 2006 à 2016.	Granulomatous Mastitis and Factors Associated with Recurrence: An 11-Year Study.
16	L'étude a été publiée dans le Journal de la Société chirurgicale coréenne.	Young Shin.	L'étude a été menée de mars 2008 à mars 2014.  Les patients ont été suivis pendant une durée médiane de 45,5 mois.	Is surgical excision necessary for Granulomatous lobular mastitis treatment?
17	Pas mentionné.	Tanu Pandey.	L'étude a été menée de 2006 à 2010.  La collecte de données s'est étendue de janvier 2006 à décembre 2010.	Idiopathic Granulomatous Mastitis-A Prospective Study of 49 Women and Treatment Outcomes.
18	Le document de recherche a été publié dans « The Breast Journal ».	Yasemin Gunduz.	L'étude a été menée sur une période allant de 12 à 48 mois.  La période médiane de suivi était de 17 mois.	Effect of Topical Steroid Treatment on Idiopathic Granulomatous Mastitis.
19	Pas mentionné.	A Ne 'el, M Hello.	L'étude a été menée sur une période prolongée.  La durée médiane du suivi était de 6 ans et 3 mois.	Long-term outcome in idiopathic granulomatous mastitis: a western multicentre study.
20	Le Kaohsiung Journal of Medical Sciences a publié la	Murat Kilic.	L'étude a été menée entre 2005 et 2015.	Clinical, diagnostic, and therapeutic management

	recherche sur la tuberculose du sein.		Les patients ont été traités entre 2005 et 2015.  Le document de recherche a été publié en 2015.	of breast tuberculosis cases.
21	Le journal du sein.	Ebru Ben Oran.	L'étude a été menée entre 1999 et 2011.	Management of Idiopathic Granulomatous Mastitis Diagnosed by Core Biopsy.
22	Annales de médecine palliative.	Peng-Zhou Liu.	L'étude a été menée en 2020.	A clinical study on the treatment of granulomatous lobular mastitis by the external application of the internal pus-expelling decoction and operation.
23	Pas mentionné.	Xing Zhang.	Étude réalisée entre janvier 2015 et Editeur : Wen-Jun Tu.	Postoperative Yanghe decoction regimen improves outcomes for idiopathic granulomatous mastitis.
24	Journal de chirurgie investigative.	Jiangfen Wang.	l'étude a été menée de juin 2015 à juin 2017.	. Idiopathic Granulomatous Mastitis with Skin Rupture: A Retrospective Cohort Study.
25	Journal : Journal mondial de chirurgie.	Fatih Altintoprak.	Etude réalisée d'octobre 2007 à octobre 2014.	Topical Steroids Treatment for Idiopathic Granulomatous Mastitis by Altintoprak et al.
26	Mastite granulomateuse : une expérience dans un hôpital public de New York.	Kathie-Ann Joseph.	Etude réalisée entre mars 2012 et décembre 2013.	Granulomatous Mastitis: A New York Public Hospital Experience
27	Le journal est World J Surg.	Kenan ,etin.	L'étude a été menée il y a quelques années.	Comparison of Topical, Systemic, and Combined Therapy with Steroids.

28	Santé des femmes BMC Étude rétrospective sur la chirurgie mini-invasive échoguidée pour le GLM	Hongye Liao.	L'étude a été menée de 2016 à 2019.	Ultrasound classification-guided minimally invasive rotary cutting in granulomatous lobular mastitis.
29	Le journal du sein.	Ahmad Kaviani.	Étude réalisée de janvier 2005 à janvier 2018.	Idiopathic granulomatous mastitis: Looking for effective therapy with minimal side effects.
30	Le journal du sein.	Hakan Yabanoğlu.	L'étude a été menée entre 1999 et 2013.	A Comparative Study of Conservative versus Surgical Treatment Protocols.
31	Journal du sein 2019.	Mahbubeh Haddad.	Le document de recherche a été publié en 2019.	Methotrexate-based regimen as initial treatment of idiopathic granulomatous mastitis.
32	Pas mentionné.	Ayşegül Altunkeser.	La recherche a été menée entre 2010 et 2018.	Magnetic resonance imaging findings of idiopathic granulomatous mastitis.
33	Revista Clinique Espanola.	E Canalejo-Castrillero.	Le document de recherche a été publié en 2013.	Idiopathic Granulomatous Mastitis: A Condition with Difficult Diagnosis.
34	Le journal du sein.	Paul Carmichael.	Le document de recherche a été publié en 2003.	Wegener's Granulomatosis of the Breast.
35	Journal : Répond de manière satisfaisante au traitement antituberculeux : La chirurgie n'a aucun rôle.	Gamal Saied.	Etude réalisée sur 20 mois.  Aucune année spécifique mentionnée.	Surgery role in managing tuberculous mastitis in Egyptian women.
36	Le Journal américain de chirurgie.	Ahmad Kaviani.	L'étude a été menée entre 2007 et 2012.	Oncoplastic surgery in breast conservation: evaluation of patients and outcomes.
37	rapporté dans l'étude.  Surg Today (2011) 41 : 333-337 est la revue consacrée à la recherche.	Kenichi Sakurai.	L'étude a été menée en 2006.	Evaluation of Follow-Up Strategies for Corticosteroid Therapy of IGM.

			La recherche a été publiée en 2006.	
<b>38</b>	Pathologie diagnostique 2012 Publié le 5 janvier 2012.	Chih-Hsun Lin.	Le document de recherche a été publié en 2012.	Idiopathic granulomatous mastitis associated with risperidone-induced hyperprolactinemia.
<b>39</b>	Le Journal of Medical Microbiology a publié la recherche sur l'infection à Rhodococcus equi.	Swapna Nath.	Le document de recherche a été publié en 2013.	Rhodococcus equi granulomatous mastitis in an immunocompetent patient.
<b>40</b>	Département de chirurgie endocrinienne, Institut postuniversitaire des sciences médicales Sanjay Gandhi.	A Sharma, S Sree.	Le document de recherche a été publié en 1996.	Tubercular Mastitis: A Pragmatic Approach to Its Management.
<b>41</b>	Journal : Chirurgie BMC 2014.	Gulten Kiyak.	L'étude a été menée entre janvier 2006 et décembre 2011.	Management of idiopathic granulomatous mastitis: dilemmas in diagnosis and treatment.
<b>42</b>	Le Journal américain des sciences médicales.	Yalcin Demet.	pas mentionné.	Effectiveness of Methotrexate in Idiopathic Granulomatous Mastitis Treatment.

# **Résultats et Discussion**

# Chapitre 3

### 3 Résultats et discussion

#### 3.1 Données démographiques des patients

Le tableau 03 présente un aperçu des 43 études incluses dans la revue systématique sur la mastite granulomateuse, en mettant l'accent sur les caractéristiques démographiques des patientes, telles que l'âge, la parité et les antécédents d'allaitement.

En ce qui concerne la parité, la plupart des études rapportent que les patientes incluses étaient parées, avec un nombre moyen de grossesses variant entre 1,5 et 2,2. Cela suggère que la parité peut être un facteur de risque pour le développement de la mastite granulomateuse.

##### 3.1.1 Parité

La plupart des études n'ont pas fourni de détails sur la parité des patients. Il y a un manque de détails dans les études portant sur : 3, 5, 6, 7, 12, 14, 19, 22, 25, 28, 31, 33, 35, 36, 37, 38, 39 (Aghajanzadeh *et al.*, 2015; Akbulut *et al.*, 2011; Altintoprak *et al.*, 2015; Canalejo-Castrillero *et al.*, 2014; Eroztgen *et al.*, 2010; Ertürk *et al.*, 2022; Haddad *et al.*, 2020; Kaviani *et al.*, 2014; Liao *et al.*, 2020; Lin *et al.*, 2012; Liu *et al.*, 2020; Nath *et al.*, 2013; Neel *et al.*, 2013; Postolova *et al.*, 2020; Saied & Moustafa, 2019; Sakurai *et al.*, 2011)

Les études 1, 2, 4, 8, 9, 10, 11, 13, 15, 16, 17, 18, 20, 21, 23, 24, 26, 27, 29, 30, 32, 40, 41, et 42 Mentionnent toutes les patientes étant parées, mais sans fournir de détails supplémentaires sur le nombre de grossesses (Altunkeser *et al.*, 2019; Bashir *et al.*, 2017; Berkesoglu *et al.*, 2021; Çetin *et al.*, 2019; Çetinkaya *et al.*, 2021; Elzahaby *et al.*, 2016; Gunduz *et al.*, 2014; Joseph *et al.*, 2014; Kaviani *et al.*, 2019; Kehribar *et al.*, 2020; Kilic *et al.*, 2016; Kiyak *et al.*, 2014; Kok & Telisinghe, 2010; Koksall, 2021; Mizrakli *et al.*, 2015; Oran *et al.*, 2013; Pandey *et al.*, 2014; Sharma *et al.*, 1993; Shin *et al.*, 2017; Tan *et al.*, 2019; Wang *et al.*, 2021; Yabanoğlu *et al.*, 2015; Yukawa *et al.*, 2015; Zhang *et al.*, 2020)

L'étude 26(Joseph *et al.*, 2014) signale que les patientes avaient en moyenne 6 ans entre les grossesses.

L'étude 27(Çetin *et al.*, 2019) mentionne que les patientes avaient en moyenne 1,5 grossesse.

L'étude 30(Yabanoğlu *et al.*, 2015) indique que la médiane de parité était de 2 grossesses pour les traitements chirurgicaux et conservateurs.



L'étude 37 (Sakurai et al., 2011) mentionne que les patientes avaient une parité moyenne de deux grossesses.

L'étude 38 (Lin et al., 2012) mentionne que les patientes étaient toutes pares, avec une fourchette de 1 à 3 grossesses. L'étude 39 signale que la patiente était multipare.

L'étude 36 (Kaviani et al., 2019) mentionne que la parité n'est pas spécifiée dans le document de recherche.

La plupart des études rapportent que les patientes incluses ont des antécédents d'allaitement, ce qui est cohérent avec la littérature existante qui indique que la mastite granulomateuse est souvent associée à l'allaitement. Cependant, certaines études n'ont pas spécifié les antécédents d'allaitement, ce qui limite la capacité à tirer des conclusions définitives sur cette variable.

### 3.1.2 Allaitement

Les 42 études n'ont pas fourni d'informations sur les données d'allaitement des patientes. L'étude 2 (Çetinkaya et al., 2021) mentionne que 94,9% des patientes avaient un historique d'allaitement.

L'étude 4 (Berkesoglu et al., 2021) indique que les patients n'ont pas été évoqués sur les patients d'allaitement.

L'étude 8 (Elzahaby et al., 2016) signale que les femmes ont eu un historique d'allaitement.

L'étude 10 (Mizrakli et al., 2015) mentionne que les patients n'avaient pas d'antécédents d'allaitement. L'étude 13 signale que 6 patientes ont allaité au cours des 5 dernières années.

L'étude 20 (Kilic et al., 2016) signale que l'allaitement est associé à un risque de tuberculose du sein.

L'étude 23 (Zhang et al., 2020) mentionne qu'il n'y a pas de différence significative dans les comportements d'allaitement ou la parité entre les groupes de traitement.

L'étude 26 (Joseph et al., 2014) indique que 90% des patientes avaient des patients d'allaitement, avec une durée moyennede 18 mois.

L'étude 29 (Kaviani et al., 2019) mentionne que 87,5% des patientes avaient des comportements d'allaitement.

L'étude 30 (Yabanoglu et al., 2015) indique que la médiane d'allaitement était de 12 mois pour les traitements chirurgicaux et de 10 mois pour les traitements conservateurs.

L'étude 33 (Canalejo-Castrillero et al., 2014) mentionne que cette maladie est fréquente chez les jeunes femmes, en particulier d'origine hispanique ou asiatique.

L'étude 35 (Saied & Moustafa, 2019) mentionne que les habitudes d'allaitement sont associées au risque de mastite granulomateuse idiopathique.

L'étude 38 (Lin et al., 2012) mentionne que l'allaitement est associé à la fourchette de 1 à 3 grossesses. L'étude 40 signale que les patientes n'allaient pas au moment de la présentation.

L'étude 42 (Kehribar et al., 2020) mentionne que la parité et les sentiments d'allaitement n'ont pas été abordés dans le document de recherche.

Les études 2, 4 et 8 (Berkesoglu et al., 2021; Çetinkaya et al., 2021; Elzahaby et al., 2016) mentionnent des comportements d'allaitement.

L'étude 10 (Erozgen et al., 2010) mentionne "pares mais pas d'allaitement", ce qui implique que ces patientes ont eu des grossesses, mais n'ont

L'âge moyen des patientes varie considérablement d'une étude à l'autre, avec une fourchette allant de 26 à 65 ans. Cela suggère que la mastite granulomateuse peut affecter les femmes à différents stades de leur vie reproductive.

### 3.1.3 Âge

L'étude 24 (Wang et al., 2021) signale que 94,9% des patientes étaient âgées de 2 à 6 ans après l'accouchement.

L'étude 40 (Sharma et al., 1993) mentionne que les patientes étaient en âge de procréer.

L'étude 41 (Kiyak et al., 2014) signale que les patientes étaient pour la plupart en âge de procréer, avec un âge moyen de 34,8 ans.

L'étude 24 (Wang et al., 2021) indique que la plupart des cas d'IGM sont présents chez les femmes en âge de procréer

La plupart des études mentionnent l'âge des patients, mais il y a une variation considérable dans l'âge moyen des patients et la fourchette d'âge.

### 3.1.4 Observations générales

Il est clair qu'il y a un manque de données démographiques standardisées dans les études sur la mastite granulomateuse. Cette variation dans la collecte des données rend difficile la comparaison des résultats entre les études et l'identification des facteurs de risque potentiel. Un effort de standardisation des données démographiques dans les futures études serait bénéfique.

### 3.1.5 Conclusion générale

Les résultats des 42 études inclusives dans la revue systématique sur la mastite granulomateuse indiquent une variabilité significative dans les caractéristiques démographiques

des patientes. Par exemple, l'âge moyen des patientes varie considérablement d'une étude à l'autre, avec une fourchette allant de 26 à 65 ans. De plus, la plupart des études rapportent que les patientes incluses avaient des antécédents d'allaitement, ce qui est cohérent avec la littérature existante qui indique que la mastite granulomateuse est souvent associée à l'allaitement. Toutefois, certaines études n'ont pas spécifié les antécédents d'allaitement, ce qui limite la capacité à tirer des conclusions définitives sur cette variable.

En ce qui concerne la parité, la plupart des études rapportent que les patientes incluses étaient pares, avec un nombre moyen de grossesses variant entre 1,5 et 2,2. Cela suggère que la parité peut être un facteur de risque pour le développement de la mastite granulomateuse.

Il est important de noter que certaines études n'ont pas fourni d'informations sur la parité et les antécédents d'allaitement, ce qui limite la capacité à tirer des conclusions définitives sur ces variables. Cela souligne la nécessité d'une documentation plus complète et rigoureuse dans les études futures sur la mastite granulomateuse.

64 études rétrospectives portant sur des patients atteints de granulomatoses de Wegener ont fourni des informations sur l'âge et la parité. Cependant, 18 /des études (24 / en comptant l'étude manquante) n'ont pas fourni d'informations sur la parité et les déclarations d'allaitement. Parmi les études qui ont fourni des informations sur la parité et les résultats d'allaitement, la parité était en moyenne de 2,36 grossesses, avec une moyenne d'âge de 39,14 ans et une parité en moyenne de 1,56.

**Tableau 3.** Présentes des données démographiques des patients à partir les 42 articles sélectionner

N°	Titre d'article	Conception de l'étude	taille de l'échantillon	Tranches d'âge et âge moyen/médian	Parité (nombre de grossesses) et antécédents d'allaitement
1	Mastite granulomateuse : présentation, traitement et évolution chez 43 patientes	Série de cas rétrospectifs	43	Âge moyen : 34 ans ; Gamme : 22-47 ans	Pas mentionné

2	Mastite granulomateuse, surveiller et attendre est une bonne option	Etude comparative rétrospective	118 malades	Âge moyen : 35 ans ; Tranche d'âge : 21-65 ans ; Tranche d'âge la plus fréquente : 30-39 ans	avec 94,9 % des patientes ayant au moins un historique de naissance avant l'apparition de la maladie et 91,5 % allaitant leur bébé.
3	Méthotrexate dans le traitement de la mammite granulomateuse idiopathique	Examen rétrospectif des dossiers	Dix-neuf patientes ont été identifiées dans l'étude	Âge moyen : 33,5 ans. Tranche d'âge : 21-57 ans	Parité non précisée dans le document de recherche.  Les antécédents d'allaitement n'ont pas été abordés dans l'étude.
4	Prise en charge de la mammite granulomateuse après une chirurgie esthétique du sein	Étude rétrospective sur des patientes GM post-chirurgie mammaire esthétique.	Patients GM : 65 Patients ABS : 531	Tranches d'âge : 27-46 ans. Âge médian : 38 ans	Les patients avaient en moyenne 2 enfants.  La période d'allaitement variait de 0 à 66 mois
5	Mastite granulomateuse : présentations, diagnostic, traitement et évolution chez 206 patients du nord de l'Iran	Revue rétrospective et étude rétrospective	206	32 ans (tranche en âge de procréer)	il est indiqué que certaines patientes étaient enceintes ou en période d'allaitement au moment de la présentation. Aucune des patientes n'avait d'antécédents de consommation de contraceptifs oraux.
6	Corticothérapie et calendrier chirurgical dans la mammite granulomateuse idiopathique		L'étude comprenait 33 patients.  La plus grande série rapportée	Âge moyen : 35,3 ans. Tranche d'âge : 22-52 ans.	La plupart des patientes avaient 2,37 enfants allaités pendant 16,7 mois.  Toutes les patientes avaient des

			dans la littérature.		antécédents d'allaitement
7	Traitement local aux stéroïdes : efficace pour la mammite granulomateuse idiopathique, y compris les cas compliqués	Étude rétrospective comparant la corticothérapie locale à la chirurgie.	Âge moyen : 37,2 ans pour le groupe 1, 36,8 ans pour le groupe 2.  Tranche d'âge : 23-63 ans pour le groupe 1, 24-65 ans pour le groupe 2	Groupe 1: 38 patients.  Groupe 2: 48 patients.	L'IGM affecte souvent les femmes après la grossesse, les antécédents d'allaitement influencent le développement de la maladie  Antécédents mammaires passifs liés au développement d'une IGM dans plus de 90 %
8	Révélation étiologique et résultat de la prise en charge chirurgicale de la mammite granulomateuse idiopathique.	Etude rétrospective sur 30 cas d'IGM avec excision chirurgicale.  Excision accentuée de la masse avec système de conduits pour l'efficacité du traitement.	Âge moyen : trente-trois ans.  Tranche d'âge : 23-43 ans	Trente cas diagnostiqués avec IGM ont été étudiés.	Femmes pareuses avec 2 à 5 enfants, antécédents d'allaitement.  Allaitement maternel exclusif dans 76,66%, allaitement précoce incomplet dans 83,3%
9	L'énigme de la mammite granulomateuse : une série	Examen rétrospectif des bases de données de pathologie et de chirurgie à	Âge moyen : 35,3 ans.  Tranche d'âge : 22-55 ans.	L'étude a inclus 18 cas de mammite granulomateuse	Parité : moyenne de 2,2 grossesses, survenue dans les 4 ans suivant la grossesse.

		l'hôpital de Harlem.  Analyse des données démographiques, cliniques, radiographiques et histopathologiques			Antécédents d'allaitement non spécifiés dans les contextes fournis.
10	Traitement corticoïde de la mammite granulomateuse idiopathique pour éviter la chirurgie.	Etude rétrospective sur des patients IGM traités par corticoïdes.	Âge médian : 34,6 ans.  Âge moyen des patients ayant répondu au traitement stéroïdien : 33,6 ans	L'étude a inclus 49 patients atteints de mammite granulomateuse idiopathique.  40 patients traités par prednisolone ont présenté une réponse clinique.	Pares mais pas d'allaitement : 2 patientes.  Allaitement post-partum : 46 patientes.
11	La chirurgie aujourd'hui : mammite granulomateuse idiopathique – nouvelles découvertes et approches thérapeutiques	Analyse rétrospective	Tranche d'âge : 21-68 ans.  Âge médian : 33,5 ans	Total de 134 patients diagnostiqués avec une mammite granulomateuse idiopathique	Statut de parité chez 95,5 % des patients.  Antécédents d'allaitement positifs chez 95,5% des patientes.
12	Le méthotrexate est-il un traitement acceptable dans la mammite	Etude prospective sur des patients	Tranche d'âge : 21-40 ans.	Quatre nouveaux cas d'IGM traités par MTX.	Les patientes étaient multipares et avaient des antécédents d'allaitement.

	granulomateuse idiopathique ?	IGM traités par MTX.  Enquête sur les caractéristiques clinicopathologiques de quatre patientes.  Littérature révisée sur l'utilisation du MTX dans l'IGM	Âge moyen/médian non spécifié dans les contextes fournis.	Données disponibles pour 12 patients âgés de 21 à 40 ans	Toutes les femmes avaient allaité leur dernier enfant 4 à 7 ans auparavant.
13	Les patientes étaient multipares et avaient des sentiments d'allaitement.  Toutes les femmes avaient allaité leur dernier enfant de 4 à 7 ans auparavant.	Étude rétrospective	Âge moyen des patients : 41 ans.  Tranche d'âge : 30-52 ans.	L'étude rétrospective a inclus 13 femmes atteintes de mammite granulomateuse.	Six patientes ont allaité au cours des 5 dernières années.  Quatre patients n'étaient pas pares
14	Antécédents de rechutes de mammite granulomateuse idiopathique et stratégies thérapeutiques.	Étude rétrospective	L'étude a inclus 14 patients	Âge moyen : 33 ans.  Tranche d'âge : 18-50 ans	La parité et les antécédents d'allaitement n'ont pas été abordés dans le document de recherche.

15	Mastite granulomateuse et facteurs associés à la récurrence : une étude de 11 ans	Revue rétrospective  Analyse des données démographiques, cliniques	113 patients dans l'étude.  20 patients ont présenté une récurrence.	Âge moyen : 36,2 ans.  Âge médian : 36 ans.  Tranche d'âge : 25-63 ans.	La majorité étaient des primipares, avec 96 patients ayant des antécédents.  Dix patientes avaient des antécédents de lactation dans les six mois.
16	L'exérèse chirurgicale est-elle nécessaire pour le traitement de la mammite lobulaire granulomateuse ?	Examen rétrospectif des dossiers  Analyse des caractéristiques cliniques, des modalités thérapeutiques et des résultats du traitement	Total de 34 patients diagnostiqués avec une mammite lobulaire granulomateuse	Tranche d'âge des patients : 24-57 ans.  Âge moyen : 37 ans	Les patientes ont eu en moyenne 1,5 grossesse.  32 patients étaient en âge de procréer
17	Mastite granulomateuse idiopathique - Une étude prospective auprès de 49 femmes et résultats du traitement	Étude de cohorte prospective observationnelle menée à l'hôpital John H. Stroger Jr..  Étude cas-témoins imbriquée pour aborder la prédominance hispanique.	Âge moyen : 35 ans.  Tranche d'âge : 24-67 ans.	L'étude a inclus 49 femmes atteintes d'une mammite granulomateuse idiopathique prouvée par biopsie	



18	Effet du traitement topique aux stéroïdes sur la mammite granulomateuse idiopathique	Étude rétrospective  Évaluation clinique et radiologique par mammographie, échographie et IRM dynamique	L'étude a porté sur 11 femmes atteintes de mastite granulomateuse idiopathique.  Évaluation clinique et radiologique de 11 cas de mastite granulomateuse idiopathique.	Âge moyen : 35 ans.  Tranche d'âge : 24-46 ans	La plupart des patientes étaient en âge de procréer et avaient des antécédents de lactation.  Neuf patientes avaient des antécédents de lactation.
19	Résultat à long terme de la mammite granulomateuse idiopathique : une étude multicentrique occidentale	Étude rétrospective multicentrique	L'étude a porté sur 23 femmes de race blanche atteintes de mammite granulomateuse idiopathique.  Neuf services de médecine interne français ont participé à l'étude	Âge moyen d'apparition : 39 ans.  Durée médiane de suivi : 6 ans et 3 mois.	Six femmes nullipares, allaitées à moins de la moitié.
20	Prise en charge clinique, diagnostique et thérapeutique des patientes atteintes de	Analyse rétrospective	L'étude a analysé les données de 46 patientes diagnostiquées avec une	Âge moyen : 36,4 ans.  Tranche d'âge : 24-62 ans	La multiparité et les antécédents d'allaitement sont des facteurs de risque de tuberculose du sein.

	tuberculose du sein		tuberculose mammaire.  51 cas de tuberculose du sein initialement identifiés, 5 exclus en raison des dossiers.		L'allaitement est davantage associé au développement de la tuberculose mammaire.
21	Prise en charge de la mammite granulomateuse idiopathique diagnostiquée par biopsie	Retrospective multicenter study on idiopathic granulomatous mastitis management.	46 patients diagnostiqués avec une mammite granulomateuse idiopathique par biopsie Trucut	Âge médian des patients : 33 ans.  Tranche d'âge : 28-55 ans	L'IGM affecte souvent les femmes après la grossesse et l'allaitement.  Le tabagisme et l'utilisation de contraceptifs oraux sont associés à l'IGM
22	Efficacité clinique de l'IEPED associée à la chirurgie dans le traitement du GLM.	Étude clinique contrôlée randomisée sur le traitement de la mammite lobulaire granulomateuse.	110 patients in total were included in the study.	Tranche d'âge : 23-37 ans.  Âge moyen : Groupe de traitement - 30,40 ans, Groupe témoin - 30,72 ans.	Parité non évoquée dans l'étude.  Les antécédents d'allaitement ne sont pas abordés dans le document de recherche.
23	Les patients étaient tous des femmes, âgées en moyenne de 34,6 ± 5,9 ans.  L'âge moyen des patients	Étude de cohorte rétrospective	L'étude a inclus 53 patients diagnostiqués avec une IGM	Les patients étaient tous des femmes, âgées en moyenne de 34,6 ± 5,9 ans.  L'âge moyen des patients opérés était de 34,6 ans	Aucune différence significative dans les antécédents d'allaitement ou la parité entre les groupes de traitement

	opérés était de 34,6 ans				
24	Mastite granulomateuse idiopathique avec rupture cutanée : une étude de cohorte rétrospective	Étude de cohorte rétrospective	L'étude a inclus 200 patients atteints de mammite granulomateuse idiopathique.	<p>Âge moyen : 38 ans.</p> <p>Tranche d'âge : 20-50 ans.</p> <p>94,9 % des patientes étaient âgées de 2 à 6 ans après l'accouchement.</p>	<p>La plupart des cas d'IGM surviennent chez des femmes en âge de procréer.</p> <p>L'âge moyen d'apparition est d'environ 34 ans après l'accouchement.</p>
25	Étude sur les stéroïdes topiques pour le traitement de la mammite granulomateuse idiopathique.	<p>Modèle d'évaluation clinique rétrospective à un seul bras avec traitement topique aux stéroïdes.</p> <p>Aucun groupe de comparaison en raison d'exclusions chirurgicales</p>	28 patients ont été traités uniquement avec des stéroïdes topiques.	<p>Âge moyen : 35,7 ans.</p> <p>Tranche d'âge : 24-48 ans.</p>	<p>La plupart des patients avaient une maladie unilatérale, sauf deux.</p> <p>Deux patientes souffraient de diabète gestationnel, trois ont rechuté après l'opération</p>
26	Mastite granulomateuse : une expérience dans un hôpital public de New York	Analyse rétrospective de 24 cas de GM à partir des dossiers cliniques.	<p>L'étude a inclus 24 patients atteints de mammite granulomateuse.</p> <p>Les patients diagnostiqués histopathologiquement</p>	<p>Tranche d'âge : 21-53 ans.</p> <p>Âge moyen : 34 ans</p>	<p>Les patientes avaient en moyenne 6 ans entre les grossesses.</p> <p>90 % avaient des antécédents d'allaitement, d'une durée moyenne de 18 mois</p>

			avec GM ont été identifiés.  L'âge moyen des patients était de 34 ans.		
27	Comparaison des thérapies topiques, systémiques et combinées avec des stéroïdes	Étude prospective randomisée à bras parallèles pour le traitement de la mammite granulomateuse idiopathique	Taille totale de l'échantillon : 124 patients	Âge moyen : 39,9 ans.  Âge médian : 41 ans.	Parité non précisée dans l'étude.  Les antécédents d'allaitement non abordés dans la recherche
28	Coupe rotative mini-invasive guidée par classification échographique dans la mammite lobulaire granulomateuse	Étude rétrospective	Petit échantillon de 30 patients diagnostiqués avec une mammite lobulaire granulomateuse.	Patients' age: 26-43 years.  Mean age: 32 years.	Tous les cas avaient des antécédents de procréation, l'âge moyen était de 32 ans.  Les patients présentaient une maladie unilatérale ou bilatérale, différents quadrants étant visibles.
29	Mastite granulomateuse idiopathique : thérapie efficace avec le moins d'effets secondaires.	Étude rétrospective	L'étude a inclus 374 patients diagnostiqués avec une IGM	Âge moyen des patients : 34,06 ans.  Tranche d'âge : Les patientes étaient des femmes en âge de procréer.	Grossesses moyennes : 1,9, 87,5 % avaient des antécédents d'allaitement.  Les symptômes chez 7,6 % ont commencé pendant l'allaitement, durée moyenne de lactation : 32,6 mois

30	Une étude comparative des protocoles de traitement conservateur et chirurgical	Analyse rétrospective	L'étude a inclus 77 patients atteints de mammite granulomateuse idiopathique.	Tranche d'âge : 28-68 ans. Âge médian : 36 ans	Médiane de parité : 2 grossesses pour les traitements chirurgicaux et conservateurs.  Médiane d'allaitement : 12 mois pour les traitements chirurgicaux, 10 mois pour les traitements conservateurs
31	Schéma thérapeutique à base de méthotrexate comme traitement initial de la mammite granulomateuse idiopathique.	Étude de cohorte rétrospective sur des patients IGM traités par régime MTX	21 patients atteints de mammite granulomateuse référés à la clinique.  18 patients diagnostiqués avec IGM inclus dans l'étude.	Âge moyen des patients : 36,6 ans.  Tranche d'âge : Femmes jeunes à d'âge moyen.	La parité des patientes et les antécédents d'allaitement n'ont pas été précisés dans l'étude.
32	Résultats d'imagerie par résonance magnétique de la mammite granulomateuse idiopathique.	Étude rétrospective	La taille de l'échantillon était de soixante patientes consécutives atteintes d'IGM.	Tranche d'âge : 23-65 ans. Âge moyen : 35,2 ans. Âge médian : 35 ans	La parité et les antécédents d'allaitement n'ont pas été abordés dans le document de recherche.
33	Mastite granulomateuse idiopathique : une maladie dont le diagnostic et le traitement sont difficiles	Étude de cas rétrospective	Taille de l'échantillon non explicitement mentionnée dans les contextes fournis.	Âge moyen : 33 ans.  Tranche d'âge : 23 à 43 ans.	La mammite granulomateuse idiopathique touche les femmes ayant récemment eu une grossesse ou une lactation.

					Cette maladie est fréquente chez les jeunes femmes, en particulier d'origine hispanique ou asiatique.
34	Granulomatose mammaire de Wegener	Rapport de cas sur la granulomatose de Wegener impliquant le sein.	Non spécifié dans les contextes fournis	La patiente était une femme de 60 ans.  Aucune tranche d'âge spécifique ni âge moyen/médian mentionné dans les contextes.	L'IGM survient chez les femmes pères préménopausées et peut survenir pendant la grossesse.  L'IGM imite le cancer du sein, les patientes ménopausées peuvent nécessiter une réévaluation.
35	Chirurgie déconseillée pour la mammite tuberculeuse chez la femme égyptienne.	Conception de l'étude rétrospective	Taille de l'échantillon non explicitement mentionnée dans les contextes fournis.	Tranches d'âge : non précisées dans le document de recherche.  Âge moyen/médian : Non fourni dans le document de recherche.	La parité et les antécédents d'allaitement sont des facteurs de risque de mammite granulomateuse idiopathique.  Le tabagisme, l'utilisation de contraceptifs et le fait de ne pas porter de soutien-gorge sont des risques liés.  Les habitudes d'allaitement sont associées au risque de mammite granulomateuse idiopathique

36	Évaluation des stratégies de suivi de la corticothérapie de l'IGM	Étude rétrospective	L'étude a inclus huit femmes atteintes de mammites granulomateuses idiopathiques	Tranche d'âge : 28 à 75 ans.  Âge moyen : 44,8 ans	Parité non spécifiée dans les contextes du document de recherche fourni.  Les antécédents d'allaitement n'ont pas été abordés dans le contexte du document de recherche.
37	Évaluation des stratégies de suivi de la corticothérapie de l'IGM	Étude rétrospective	L'étude a inclus huit femmes atteintes de mammites granulomateuses idiopathiques	Tranche d'âge : 28-75 ans.  Âge moyen : 44,8 ans.	Les patientes avaient une parité moyenne de deux grossesses.  Tous les patients étaient pareils avec une fourchette de un à trois.
38	Taille de l'échantillon non explicitement mentionnée dans les contextes fournis	Étude de cas rétrospective	Taille de l'échantillon non explicitement mentionnée dans les contextes fournis.	Tranches d'âge : Femmes non enceintes, âge de procréer.  Âge moyen/médian : non spécifié dans les contextes fournis.	Parité : la patiente avait des antécédents gestationnels de G0P0.  Allaitement : Aucun antécédent de grossesse ou d'allaitement mentionné dans le cas.
39	Mastite granulomateuse à <i>Rhodococcus equi</i> chez un patient immunocompétent	Étude de cas rétrospective	Un seul cas de mammites granulomateuses à <i>R. equi</i> a été signalé.	Âge des patients : 37 ans.  Aucune tranche d'âge spécifique ni âge moyen/médian mentionné dans les contextes.	La patiente était multipare avec une masse mammaire qui grossissait progressivement depuis 5 mois.  Les antécédents d'allaitement n'étaient pas spécifiquement mentionnés dans le

					document de recherche.
40	Mastite tuberculeuse : une approche pragmatique de sa prise en charge	Analyse rétrospective	L'étude comprenait six cas de mammite granulomateuse tuberculeuse	Les patients appartenaient au groupe en âge de procréer.  Âge moyen/médian non spécifié dans les contextes fournis.	Les patientes n'allaitaient pas au moment de la présentation, contrairement à d'autres études.  Une lymphadénopathie associée était présente chez quatre patients.
41	Prise en charge de la mammite granulomateuse idiopathique : dilemmes liés au diagnostic et au traitement	Examen rétrospectif des patients diagnostiqués histopathologiquement avec IGM.  Les signes cliniques, les résultats radiologiques, la prise en charge, l'évolution clinique et les récurrences ont été analysés.	24 patients diagnostiqués avec une mammite granulomateuse idiopathique.  15 patients ont eu une excision locale large, 9 ont eu une biopsie incisionnelle.	Patients pour la plupart en âge de procréer, âge moyen 34,8 ans.  Tranche d'âge médiane entre 10 et 66 ans	Tous les patients étaient pares.  Les antécédents d'allaitement n'ont pas été spécifiés dans les contextes fournis
42	Efficacité du méthotrexate dans le traitement de la mammite granulomateuse idiopathique	Étude rétrospective	L'étude a inclus 33 patientes atteintes de mammite granulomateuse idiopathique.	Âge moyen : 38,64 ans.  Tranche d'âge : 36,09 à 42,4 ans.	La parité et les antécédents d'allaitement n'ont pas été abordés dans le document de recherche.



			Évaluation rétrospective des données pour un total de 33 patients		
--	--	--	---	--	--

## 3.2 Critères diagnostiques

Le tableau 04 présente les critères diagnostiques de la mammite granulomateuse (MG) reposent sur une combinaison de caractéristiques cliniques, d'imagerie et d'analyse histopathologique. La triade classique de la MG, à savoir une masse mammaire, une douleur et des modifications cutanées, est fréquemment retrouvée, mais n'est pas spécifique. L'échographie est la modalité d'imagerie de choix, offrant une sensibilité et une spécificité élevées pour la détection de la MG. La mammographie est moins performante, tandis que l'IRM peut fournir des informations complémentaires, en particulier pour les cas complexes.

La biopsie, quelle que soit la technique utilisée (FNAB, biopsie au trocart, biopsie excisionnelle), est la gold standard pour confirmer le diagnostic de MG. L'analyse histopathologique révèle la présence de granulomes non caséux, signe pathognomonique de la MG. Ces granulomes sont caractérisés par la présence de cellules géantes multinucléées de type Langhans et d'histiocytes épithélioïdes entourés d'un infiltrat inflammatoire.

La MG reste un défi diagnostique en raison de la variabilité de ses présentations cliniques et radiologiques, qui peuvent imiter d'autres pathologies mammaires. Une approche multidisciplinaire impliquant des cliniciens expérimentés, des radiologues et des pathologistes est essentielle pour un diagnostic précis et rapide. Des directives standardisées pour l'utilisation et l'interprétation des modalités d'imagerie pourraient améliorer la précision diagnostique et la prise en charge de la MG.

### 3.2.1 Échographie

L'échographie est souvent utilisée pour diagnostiquer la mammite granulomateuse, avec des résultats variés.

L'échographie peut montrer une masse nodulaire hypoéchogène ou une échogénicité mixte parenchymateuse (Kok & Telisinghe, 2010).

L'échographie peut montrer une augmentation de la vascularisation, un abcès et une lymphadénopathie axillaire (Çetinkaya et al., 2021).

L'échographie peut montrer une masse mal définie avec des structures et des masses tubulaires hypoéchogènes (Aghajanzadeh et al., 2015).

L'échographie peut révéler une masse hypoéchogène irrégulière, des structures nodulaires hypoéchogènes et une distorsion parenchymateuse (Erozgen et al., 2010).

L'échographie peut montrer des lésions hypoéchogènes ou une échogénicité mixte (Mizrakli et al., 2015).

L'échographie peut montrer des masses nodulaires hypoéchogènes ou irrégulières chez les patients (Tan et al., 2019).

L'échographie peut montrer des échos hétérogènes avec une augmentation de la vascularisation du sein (Lin et al., 2012).

L'échographie a montré des masses irrégulières et mal définies, une hétérogénéité parenchymateuse et une formation d'abcès (Kiyak et al., 2014).

L'échographie était la principale modalité d'imagerie pour la détection des IGM (article 30). L'échographie a été utilisée pour confirmer le diagnostic chez 27 patients (Yabanoğlu et al., 2015).

L'échographie a été utilisée pour classer les lésions dans la mammite lobulaire granulomateuse (Liu et al., 2020).

L'échographie est utilisée pour la classification des lésions dans la mammite granulomateuse (Zhang et al., 2020).

L'échographie a été utilisée pour évaluer la propagation de la tumeur (Kaviani et al., 2019).

L'échographie a révélé des masses, des nodules et une échogénicité parenchymateuse anormale (Saied & Moustafa, 2019).

L'échographie a montré des masses hypoéchogènes aux contours irréguliers (Kilic et al., 2016).

L'échographie a montré une masse hypoéchogène avec des extensions tubulaires et une distorsion parenchymateuse (Elzahaby et al., 2016).

L'échographie a été utilisée pour détecter des lésions suspectes ressemblant souvent à un carcinome (Kaviani et al., 2019).

L'échographie a montré généralement des lésions massives sur n'importe quel site du sein (Yabanoğlu et al., 2015).

### 3.2.2 Mammographie

La mammographie est souvent utilisée pour diagnostiquer la mammites granulomateuse, mais ses résultats sont parfois non concluants.

La mammographie a révélé une masse mal définie ou des résultats normaux dans certains cas (Kok & Telisinghe, 2010).

La mammographie a révélé une augmentation de la vascularisation, un abcès et une lymphadénopathie axillaire (Çetinkaya et al., 2021).

La mammographie a montré une masse irrégulière, la principale constatation (Aghajanzadeh et al., 2015).

La mammographie a révélé une masse mal définie et une densité asymétrique chez les patientes (Erozgen et al., 2010).

La mammographie a révélé une densité asymétrique irrégulière (Mizrakli et al., 2015).

La mammographie a montré des densités focales mal définies, un motif spiculé, suspect de malignité (Pandey et al., 2014).

La mammographie a identifié des masses irrégulières, mal définies et de grandes masses focales asymétriques de densité (Gunduz et al., 2014).

La mammographie a montré une densité accumulée et une masse irrégulière (Shin et al., 2017).

La mammographie n'était pas spécifique (Yukawa et al., 2015).

La mammographie a été utilisée pour détecter des lésions suspectes ressemblant souvent à un carcinome (Kaviani et al., 2019).

La mammographie a montré généralement des lésions massives sur n'importe quel site du sein (Yabanoğlu et al., 2015).

La mammographie a révélé une lésion suspecte de 19 mm x 17 mm (Veerysami et al., 2006).

La mammographie a montré des caractéristiques bénignes de surdensité et asymétriques (Saied & Moustafa, 2019).

La mammographie a révélé des masses, des nodules et une échogénicité parenchymateuse anormale. La mammographie a été utilisée pour évaluer la propagation de la tumeur (Kaviani et al., 2019).

La mammographie n'a pas été préférée en raison de la difficulté de détection de l'IGM (Haddad et al., 2020)

. La mammographie a été utilisée pour détecter des lésions mammaires mal définies (Lin et al., 2012).

La mammographie a été utilisée pour la classification des lésions dans la mammites granulomateuse (Zhang et al., 2020).

La mammographie a montré une densité asymétrique, un épaissement de la peau et une inversion du mamelon (Kiyak et al., 2014).

La mammographie a montré des masses irrégulières et mal définies, une hétérogénéité parenchymateuse et une formation d'abcès (Kaviani et al., 2019).

La mammographie a détecté les lésions suspectes ressemblant souvent à un carcinome (Kaviani et al., 2019).

La mammographie a été utilisée pour toutes les patientes, confirmant le diagnostic d'IGM (Wang et al., 2021).

### 3.2.3 IRM :

L'IRM est souvent utilisé pour diagnostiquer la mammites granulomateuse, avec des résultats variés.

L'IRM a été utilisé pour une enquête plus approfondie dans les cas suspects (Liu et al., 2020).

L'IRM a été utilisé pour confirmer le diagnostic chez 27 patients (Yabanoğlu et al., 2015).

L'IRM a montré des masses focales homogènes rehaussées et une distorsion parenchymateuse chez les patients (Erozgen et al., 2010).

L'IRM a montré des masses focales homogènes rehaussées et une distorsion parenchymateuse chez les patients (Ertürk et al., 2022).

L'IRM a montré des masses focales homogènes rehaussées et une distorsion parenchymateuse chez les patients (Gunduz et al., 2014).

L'IRM a été utilisé pour la catégorisation des lésions en fonction du lexique BI-RADS (Altunkeser et al., 2019).

L'IRM a montré de multiples lésions solides hypo-intenses évocatrices d'une mammites granulomateuse (Nath et al., 2013).

L'IRM a montré une lésion BI-RADS IV, indiquant une masse solide (Sharma et al., 1993).

L'IRM a montré une atteinte diffuse et bilatérale résistance au traitement (Kehribar et al., 2020).

L'IRM a été utilisé pour le diagnostic (Altintoprak et al., 2015).

L'IRM a montré généralement des lésions massives sur n'importe quel site du sein (Yabanoğlu et al., 2015).

L'IRM a été utilisé pour la classification des lésions dans la mammite granulomateuse (Zhang et al., 2020).

#### **3.2.4 Biopsie**

La biopsie est généralement le moyen le plus sûr pour diagnostiquer la mammite granulomateuse. La biopsie a été utilisée pour confirmer le diagnostic chez 37 patients (Yabanoğlu et al., 2015).

La biopsie a été utilisée pour l'examen histopathologique dans le diagnostic d'IGM (Elzahaby et al., 2016).

La biopsie a été utilisée pour le diagnostic de la mammite lobulaire granulomateuse (Liao et al., 2020).

La biopsie a été utilisée pour le diagnostic du GLM (Liu et al., 2020).

La biopsie à l'aiguille a été utilisée pour confirmer le diagnostic de mammite granulomateuse idiopathique (Zhang et al., 2020).

La biopsie a été réalisée pour une évaluation histopathologique et microbiologique (Çetin et al., 2019).

La biopsie à l'aiguille est utilisée pour le diagnostic de l'IGM (Sakurai et al., 2011).

La biopsie à l'aiguille est préférable pour le diagnostic d'IGM (Liu et al., 2020).

La biopsie a été utilisée pour l'examen histopathologique dans le diagnostic d'IGM (Elzahaby et al., 2016).

La biopsie à l'aiguille était la plus fréquemment utilisée, avec une précision de 93,5% .La biopsie excisionnelle a été réalisée pour les biopsies à l'aiguille non concluantes et les petites masses (Kilic et al., 2016).

La biopsie à l'aiguille a été utilisée pour le diagnostic (Altintoprak et al., 2015).

La biopsie au trocart a été utilisée dans 83% des cas pour le diagnostic (Joseph et al., 2014).

La biopsie a été réalisée pour une évaluation histopathologique et microbiologique (Çetin et al., 2019).

La biopsie à l'aiguille était la plus courante pour diagnostiquer une mammite granulomateuse (Tan et al., 2019).

La biopsie à l'aiguille fine guidée par échographie ou biopsie vraie est utilisée (Gunduz et al., 2014). La biopsie au trocart a été utilisée pour les évaluations pathologiques primaires (Kaviani et al., 2019). La biopsie a confirmé le diagnostic de mammite granulomateuse idiopathique (Altunkeser et al., 2019).

La biopsie a été utilisée pour le diagnostic de la tuberculose du sein (Sharma et al., 1993).

La biopsie a été utilisée pour confirmer le diagnostic (Altintoprak et al., 2015).

La biopsie à l'aiguille est la plus précise pour le diagnostic (Elzahaby et al., 2016).

La biopsie à l'aiguille a été utilisée pour l'examen histopathologique (Bashir et al., 2017).

### 3.2.5 Résultats histopathologiques

Les résultats histopathologiques ont montré une inflammation granulomateuse non caséuse (Akbulut et al., 2011; Altunkeser et al., 2019; Berkesoglu et al., 2021; Canalejo-Castrillero et al., 2014; Çetin et al., 2019; Çetinkaya et al., 2021; Elzahaby et al., 2016; Eroozen et al., 2010; Gunduz et al., 2014; Hugon-Rodin et al., 2012; Joseph et al., 2014; Kaviani et al., 2014; Kehribar et al., 2020; Kilic et al., 2016; Kiyak et al., 2014; Kok & Telisinghe, 2010; Koksall, 2021; Lin et al., 2012; Liu et al., 2020; Mizrakli et al., 2015; Nath et al., 2013; Neel et al., 2013; Oran et al., 2013; Pandey et al., 2014; Postolova et al., 2020; Sharma et al., 1993; Shin et al., 2017; Tan et al., 2019; Wang et al., 2021; Yukawa et al., 2015).

Les résultats histopathologiques ont montré des cellules géantes multinucléées de type Langhans et d'histiocytes épithélioïdes (Akbulut et al., 2011; Bashir et al., 2017; Canalejo-Castrillero et al., 2014; Çetin et al., 2019; Elzahaby et al., 2016; Joseph et al., 2014; Kilic et al., 2016; Kok & Telisinghe, 2010; Koksall, 2021; Postolova et al., 2020; Shin et al., 2017).

Les résultats histopathologiques ont montré une inflammation chronique (Lin et al., 2012).

Les résultats histopathologiques ont montré une mammite lobulaire granulomateuse (Altunkeser et al., 2019; Haddad et al., 2020; Liao et al., 2020; Nath et al., 2013).

Les résultats histopathologiques ont montré une inflammation granulomateuse avec des modifications fibreuses et des processus granulomateux (Sharma et al., 1993).

Les résultats histopathologiques ont montré une lésion inflammatoire avec des foyers granulomateux (Veerysami et al., 2006).

Les résultats histopathologiques ont montré une réaction granulomateuse chronique (Saied & Moustafa, 2019).

Les résultats histopathologiques ont montré un carcinome canalaire invasif, un CCIS et des lésions bénignes (Kaviani et al., 2019).

Les résultats histopathologiques ont montré des histiocytes épithélioïdes et des cellules géantes (Akbulut et al., 2011).

Les résultats histopathologiques ont montré une inflammation granulomateuse non caséuse avec des granulomes épars (Shin et al., 2017).

### **3.2.6 Traitements**

La méthotrexate est utilisée pour le traitement de la mammite granulomateuse idiopathique (Akbulut et al., 2011). Le traitement de la mammite granulomateuse idiopathique peut inclure une combinaison de corticostéroïdes et de médicaments .

Les corticostéroïdes sont utilisés pour le traitement de la mammite granulomateuse idiopathique (Gunduz et al., 2014).

Le traitement de la mammite granulomateuse idiopathique peut inclure une combinaison de chirurgie et de médecine traditionnelle chinoise (Liu et al., 2020).

La médecine traditionnelle chinoise peut être utilisée pour améliorer les résultats des patients atteints de mammite granulomateuse idiopathique (Zhang et al., 2020).

Le traitement de la mammite granulomateuse idiopathique peut inclure une combinaison de chirurgie et de médicaments (Kaviani et al., 2019).

Le traitement de la mammite granulomateuse idiopathique peut inclure une combinaison de corticostéroïdes et de chirurgie (Çetin et al., 2019).

La méthotrexate est utilisée pour le traitement de la mammite granulomateuse idiopathique (Haddad et al., 2020).

Le traitement de la mammite granulomateuse idiopathique (IGM) est souvent un défi, avec une variété d'approches thérapeutiques disponibles, comme le montrent les études examinées dans le tableau.

La corticothérapie est le traitement de première intention le plus souvent utilisé (Aghajanzadeh et al., 2015; Bashir et al., 2017; Çetinkaya et al., 2021; Erozgen et al., 2010; Gunduz et al., 2014; Hugon-Rodin et al., 2012; Kok & Telisinghe, 2010; Mizrakli et al., 2015; Neel et al., 2013; Postolova et al., 2020; Shin et al., 2017; Yukawa et al., 2015).

La chirurgie est souvent utilisée en seconde intention, en particulier en cas d'échec de la corticothérapie ou de complications (Aghajanzadeh et al., 2015; Berkesoglu et al., 2021; Çetinkaya et al., 2021; Erozgen et al., 2010; Ertürk et al., 2022; Kok & Telisinghe, 2010; Postolova et al., 2020).

Le méthotrexate est une autre option thérapeutique prometteuse, en particulier pour les patients résistants à la corticothérapie (Akbulut et al., 2011; Haddad et al., 2020; Joseph et al., 2014; Kaviani et al., 2019; Postolova et al., 2020; Yabanoğlu et al., 2015; Yukawa et al., 2015).

Les thérapies combinées sont de plus en plus souvent utilisées, avec des résultats prometteurs (Aghajanzadeh et al., 2015; Akbulut et al., 2011; Bashir et al., 2017; Gunduz et al., 2014; Kilic et al., 2016; Koksall, 2021; Liao et al., 2020; Oran et al., 2013)

### 3.2.7 Résultats

Les résultats des études varient considérablement, avec des taux de réponse et des taux de récurrence variables, ce qui reflète la complexité de la maladie et l'absence de traitement standardisé.

Les stéroïdes sont efficaces pour le contrôle des symptômes, mais ils sont souvent associés à des chutes et à des effets secondaires (Aghajanzadeh et al., 2015; Bashir et al., 2017; Çetinkaya et al., 2021; Elzahaby et al., 2016; Erozgen et al., 2010; Kok & Telisinghe, 2010; Postolova et al., 2020).

Le méthotrexate est avéré prometteur, en particulier pour les patients résistants aux stéroïdes (Akbulut et al., 2011; Canalejo-Castrillero et al., 2014; Haddad et al., 2020; Joseph et al., 2014; Kaviani et al., 2019; Postolova et al., 2020; Veerysami et al., 2006; Yabanoğlu et al., 2015; Yukawa et al., 2015).



### 3.2.8 Discussion

Difficultés diagnostiques: La MG reste un défi diagnostique en raison de la variabilité de ses présentations cliniques et radiologiques, qui peuvent imiter d'autres pathologies mammaires, notamment le cancer du sein. Cette similitude souligne l'importance d'une approche multidisciplinaire impliquant des cliniciens expérimentés, des radiologues et des pathologistes pour un diagnostic précis et rapide.

Nécessité de la standardisation: La revue met en évidence un manque de standardisation dans l'utilisation et l'interprétation des modalités d'imagerie pour la MG. Des directives standardisées pour l'utilisation et l'interprétation de l'échographie, de la mammographie et de l'IRM pourraient améliorer la précision diagnostique et la prise en charge de la MG.

Ces études mettent en évidence la nécessité d'une approche multidisciplinaire pour la prise en charge de l'IRM. Il est important d'obtenir un diagnostic précis, d'utiliser la corticothérapie et/ou le méthotrexate de manière appropriée et d'envisager une intervention chirurgicale pour les cas résistants ou en cas de complications. Une approche personnalisée tenant compte des caractéristiques individuelles du patient est essentielle. Des études supplémentaires sont nécessaires pour mieux comprendre les mécanismes de l'IGM et pour développer des traitements plus efficaces et mieux tolérés.

**Tableau 4.**Présentes des critères diagnostiques démographique des patients à partir les 42 articles sélectionner

N°	Caractéristiques cliniques spécifiques prises en compte	Modalités d'imagerie utilisées	Type de biopsie résultats histopathologiques
1	Les caractéristiques cliniques comprennent une masse mammaire, des douleurs et un écoulement du mamelon. Des modifications cutanées, la formation d'abcès et une lymphadénopathie axillaire sont observées.	L'échographie montrait une masse nodulaire hypoéchogène ou une échogénicité mixte parenchymateuse. La mammographie a révélé une masse mal définie ou des résultats normaux dans certains cas. IRM non utilisée ; US utile pour détecter les mammites et les abcès.	Biopsie à l'aiguille couramment utilisée pour l'évaluation histopathologique. Granulomes non caséux à cellules géantes multinucléées de type Langhans observés.

2	Les caractéristiques cliniques comprennent une masse mammaire, des douleurs et des modifications cutanées.	L'échographie a montré une augmentation de la vascularisation, un abcès et une lymphadénopathie axillaire. L'USG a évalué la taille de la masse, la fistulisation, l'état des ganglions lymphatiques et la calcification	Type de biopsie : Biopsie standard réalisée au diagnostic initial et lors de la récurrence. Résultats histopathologiques : traitements variés administrés en fonction des résultats histopathologiques
3	La masse mammaire, la douleur et les modifications cutanées sont des caractéristiques cliniques clés	L'imagerie comprend la mammographie, l'échographie et l'IRM pour l'évaluation diagnostique. Les résultats consistent en des granulomes épithélioïdes non caséux et à cellules géantes multinucléées	Types de biopsie : aiguille à carotter, incisionnelle ou excisionnelle. Résultats histopathologiques : granulomes épithélioïdes non caséux et à cellules géantes multinucléées.
4	Les signes cliniques incluent une masse mammaire, une fistule cutanée et une hyperémie cutanée.	L'IRM montrait une hétérogénéité parenchymateuse et des lésions circonscrites avec prise de contraste L'USG présentait des lésions mal définies avec des structures et des masses tubulaires hypoéchogènes	Types de biopsie : FNAB, biopsie trucut, excision chirurgicale Résultats histopathologiques : Granulomes avec histiocytes épithélioïdes, cellules géantes de Langhans
5	Caractéristiques cliniques : masse mammaire, douleur, érythème, inflammation, écoulement du mamelon	Échographie : Grande masse hypoéchogène irrégulière avec des extensions tubulaires. Mammographie : une masse irrégulière était la principale constatation.	La biopsie au trocart est diagnostique chez 94,5 % des patients. La FNA était diagnostique chez seulement 39 % des patients. Sur le plan histopathologique, le GM est caractérisé par des granulomes non nécrosants dans les lobules mammaires.
6	Caractéristiques communes : masse mammaire, douleur, inflammation cutanée, adénopathie axillaire.	La mammographie a montré une masse mal définie et une densité asymétrique chez les patientes. L'échographie a révélé une masse hypoéchogène irrégulière, des structures nodulaires hypoéchogènes et une distorsion parenchymateuse. L'IRM a montré des masses focales homogènes rehaussées et une distorsion	Une biopsie à l'aiguille et une biopsie excisionnelle ont été réalisées chez tous les patients. Les résultats histopathologiques ont montré une inflammation granulomateuse non caséuse chez 25 patients.

		parenchymateuse chez les patients	
7	Les caractéristiques cliniques comprennent une masse mammaire, des douleurs, une rougeur cutanée, un abcès, une rétraction du mamelon.	Imagerie diagnostique : mammographie, échographie, IRM utilisées pour le diagnostic IGM. Biopsie à l'aiguille pour l'examen histopathologique dans le diagnostic IGM	La biopsie à l'aiguille est utilisée pour l'examen histopathologique. La biopsie à l'aiguille a une grande précision diagnostique.
8	Caractéristiques cliniques : une masse mammaire, des douleurs et des changements cutanés sont fréquents.	L'échographie a montré une masse hypoéchogène avec des extensions tubulaires et une distorsion parenchymateuse Résultats radiologiques : masse, canaux ectatiques, distorsion parenchymateuse, cavités abcès	Biopsié à l'aide d'une biopsie à l'aiguille tru-cut (calibre 14) pour les résultats histopathologiques. Les résultats histopathologiques ont montré des réponses inflammatoires granulomateuses non caséuses dans les lobules.
9	Les caractéristiques cliniques comprennent une masse mammaire, des douleurs et des changements cutanés	L'échographie a montré des lésions hypoéchogènes ou une échogénicité mixte. La mammographie a révélé une densité asymétrique irrégulière.	Types de biopsie : biopsie à l'aiguille, biopsie excisionnelle. Résultats histopathologiques : granulomes multinucléés à cellules géantes avec microabcès.
10	La masse mammaire, la douleur et les modifications cutanées sont des caractéristiques cliniques courantes.	Mammographie, échographie, IRM utilisées pour le diagnostic de mammite granulomateuse inflammatoire. La biopsie guidée par échographie fournit des tissus pour le diagnostic, évitant ainsi les problèmes esthétiques.	Biopsie au trocart fréquente chez les patients présentant des symptômes inflammatoires aigus. Granulomes non caséux présents chez 55 % des patients.
11	Les caractéristiques cliniques comprennent une masse mammaire, des douleurs, un érythème et de l'arthrite.	Mammographie, échographie et IRM utilisées pour les modalités d'imagerie. Les résultats incluent des réactions inflammatoires granulomateuses centrées sur les lobules.	Type de biopsie : Biopsie excisionnelle.  Résultats histopathologiques : Réactions inflammatoires granulomateuses avec histiocytes épithélioïdes et cellules géantes.
12	La masse mammaire, la douleur et les modifications cutanées sont des caractéristiques cliniques spécifiques prises en compte.	IRM utile pour les patients sans pathologie significative en MG ou US. IRM réalisée pour trois patients atteints d'IGM.	Type de biopsie : biopsie par aspiration à l'aiguille fine (FNAB) ou biopsie excisionnelle. Résultats histopathologiques : importants pour diagnostiquer l'IGM et exclure d'autres maladies.

13	Les caractéristiques cliniques comprennent une masse mammaire, une inflammation cutanée et la formation d'abcès.	Les résultats de la mammographie et de l'IRM n'étaient pas spécifiques. L'échographie a mieux caractérisé les lésions GM que les autres modalités. La tomographie a montré un rehaussement mal défini avec formation d'abcès chez certains patients	Types de biopsie : biopsie à l'aiguille, biopsie excisionnelle Résultats histopathologiques : formation de granulomes non caséux, cellules géantes multinucléées, lymphocytes
14	Caractéristiques cliniques : masse mammaire, inflammation érythémateuse, présentation unilatérale.	Mammographie et échographie utilisées pour les modalités d'imagerie. L'échographie a montré des masses nodulaires hypoéchogènes ou irrégulières chez les patients.	Type de biopsie : Biopsie à l'aiguille. Résultats histopathologiques : Granulomes non caséux.
15	La masse mammaire, la douleur et les modifications cutanées sont des caractéristiques cliniques clés.	L'échographie et la mammographie sont couramment utilisées pour l'imagerie de la mammites granulomateuse. L'IRM est rarement utilisée en raison d'une faible spécificité dans la distinction des lésions	La biopsie à l'aiguille était la plus courante pour diagnostiquer une mammites granulomateuse. Une biopsie-exérèse a été réalisée chez 12 patients pour un diagnostic histopathologique.
16	Les caractéristiques cliniques comprennent une masse mammaire, des douleurs et des changements cutanés	La mammographie a montré une densité accrue et une masse irrégulière. L'échographie a révélé une masse hypoéchogène avec un abcès et une hypertrophie des ganglions lymphatiques.	Type de biopsie : Biopsie à l'aiguille. Résultats histopathologiques : inflammation granulomateuse non caséuse avec granulome épars
17	Caractéristiques cliniques : masse mammaire, érythème, présentation douloureuse	Mammographie : densités focales mal définies, motif spiculé, suspect de malignité. Échographie : masse unique, masses multiples, œdème parenchymateux diffus, formation d'abcès. IRM : rehaussement parenchymateux, modifications asymétriques de l'intensité du signal, non spécifique de l'IGM	La biopsie mammaire est la référence en matière de diagnostic définitif. Les résultats histopathologiques incluent des granulomes non caséux et des histiocytes à cytoplasme granuleux.
18	La biopsie mammaire est la référence en matière de diagnostic définitif. Les résultats histopathologiques incluent des granulomes non caséux	Mammography: Identifies irregular ill-defined masses, large focal asymmetric density. Ultrasound: Shows irregular hypoechoic masses with	Résultats histopathologiques : Maladie bénigne granulomateuse chronique. Type de biopsie : aspiration à l'aiguille fine guidée par échographie ou biopsie véritable.

	et des histiocytes à cytoplasme granuleux.	tubular extensions, parenchymal distortion. MRI: Reveals dynamic contrast-enhanced patterns, useful for lesion evaluation.	
19	Grosseur mammaire, unilatérale, inflammatoire, de taille variable (1,5 à 6 cm) Douleur, fréquente, inconstante Modifications cutanées, inflammatoires, fistulisation, ulcération	L'échographie a montré des nodules hypoéchogènes non spécifiques dans 74 % des cas. Les modalités d'imagerie comprenaient l'échographie pour 19 patients	Types de biopsie : biopsie excisionnelle, biopsie par aspiration à l'aiguille fine. Résultats histopathologiques : granulome non caséux, infiltrat inflammatoire polymorphe.
20	La masse mammaire et la douleur étaient des caractéristiques cliniques courantes. Des modifications cutanées, la formation d'abcès et un écoulement du mamelon ont été observés.	L'échographie mammaire montrait des lésions hypoéchogènes aux contours irréguliers. La mammographie a révélé une densité asymétrique et des nodules mal définis. Les résultats radiologiques comprenaient une lymphadénopathie axillaire, un abcès et des masses bien définies.	La biopsie au trocart était la plus fréquemment utilisée avec une précision de 93,5 % Biopsie excisionnelle réalisée pour les biopsies à l'aiguille non concluantes et les petites masses Une biopsie ouverte de la paroi de l'abcès a révélé des granulomes à cellules épithéloïdes
21	Les caractéristiques cliniques comprennent une masse mammaire, des douleurs et des modifications cutanées.	Échographie et mammographie utilisées pour l'imagerie des lésions mammaires. IRM réalisée pour une enquête plus approfondie dans les cas suspects.	La biopsie à l'aiguille est préférable pour le diagnostic IGM. Les résultats histopathologiques incluent une inflammation granulomateuse dans les unités lobulaires du sein
22	Clinical features: breast lump, pain, skin changes are considered.	L'échographie est utilisée pour classer les lésions dans la mammite lobulaire granulomateuse. Les modalités d'imagerie incluent l'échographie pour la classification des lésions dans GLM.	Biopsie à l'aiguille utilisée pour le diagnostic du GLM. Résultats histopathologiques : mammite lobulaire granulomateuse avec abcès et formation de kystes.
23	Les caractéristiques cliniques : masse mammaire, douleur, modifications cutanées ont été prises en compte.	Les évaluations standard comprenaient un examen physique, une échographie, une radiographie mammaire et une IRM.	Type de biopsie : Biopsie à l'aiguille. Résultats histopathologiques : diagnostic confirmé de mammite granulomateuse idiopathique.
24	Caractéristiques cliniques : masses mammaires, abcès cutanés, ulcérations, douleur, modifications cutanées	Échographie mammaire utilisée pour toutes les patientes, confirmant le diagnostic d'IGM.	Type de biopsie : spécimen de piqûre à l'aiguille creuse. Résultats histopathologiques : Inflammation granulomateuse non caséuse du lobule du sein.

		L'échographie Doppler couleur a identifié des masses inflammatoires hypoéchogènes pour évaluer les récidives.	
25	La masse mammaire, la douleur et les modifications cutanées étaient des caractéristiques cliniques clés.	Modalités d'imagerie : mammographie, échographie, IRM. Mammographie évaluée selon les critères BIRADS.	Types de biopsie : FNAB, carotte, incisionnelle ou excisionnelle en fonction des résultats cliniques. Résultats histopathologiques : cellules épithélioïdes, cellules géantes, neutrophiles, lymphocytes, cellules stromales
26	Signes cliniques : masse mammaire, douleur, peau érythémateuse, écoulement purulent.	L'échographie montrait des masses hypoéchogènes aux bords irréguliers et des collections liquidiennes. La mammographie a révélé des masses irrégulières aux bords indistincts, mesurant 1,6 à 4,0 cm. L'IRM a identifié des kystes complexes, des collections de fluides et une atteinte cutanée chez les patients	Biopsies au trocart utilisées dans 83 % des cas pour le diagnostic Les résultats histopathologiques incluent des cellules géantes multinucléées, des neutrophiles et des microabcès.
27	Les caractéristiques cliniques comprennent une masse mammaire, des douleurs et des modifications cutanées.	Modalités d'imagerie : Échographie, IRM. Résultats : Lésions avec nécrose, formation d'abcès, régression des lésions.	Des biopsies au trocart ont été réalisées pour une évaluation histopathologique et microbiologique. Les résultats histopathologiques comprenaient des granulomes non caséux dans les lobules mammaires
28	Caractéristiques cliniques : masse mammaire, douleurs mammaires non cycliques, modifications cutanées.	Mammographie : Recommandée à toutes les patientes sauf femmes enceintes et refus. Échographie : utilisée pour la classification, guidant la chirurgie mini-invasive.	Type de biopsie : Mammotome à coupe rotative mini-invasive. Résultats histopathologiques : pathologie de la mammite lobulaire granulomateuse (GLM).
29	Clinical features include breast mass, skin thickening, fistula, and sinus tract	Mammographie : Détecte les lésions suspectes, ressemblant souvent à un carcinome. Échographie : montre généralement des lésions massives sur n'importe quel site du sein.	Type de biopsie : Biopsie à l'aiguille. Résultats histopathologiques : mammite granulomateuse.
30	Caractéristiques cliniques : masse mammaire, douleur, modifications cutanées	L'échographie (USG) était la principale modalité d'imagerie pour la détection des IGM.	Biopsie à l'aiguille utilisée pour le diagnostic chez 37 patients.

		L'IRM a été utilisée chez 27 patients pour confirmer le diagnostic. La mammographie (MMG) n'a pas été préférée en raison de la difficulté de détection de l'IGM.	Biopsies incisionnelles utilisées chez 26 patients pour une évaluation histopathologique. Biopsies excisionnelles réalisées chez 14 patients pour établir le diagnostic
31	Caractéristiques cliniques : inflammation mammaire, sinus drainants, mammite granulomateuse lobulaire.	Modalités d'imagerie : mammographie, échographie, IRM utilisées pour le diagnostic IGM	Type de biopsie : Biopsie à l'aiguille. Résultats histopathologiques : mammite granulomateuse.
32	Les caractéristiques cliniques : masse mammaire, douleur, modifications cutanées ont été prises en compte.	IRM utilisée pour catégoriser les lésions en fonction du lexique BI-RADS. Les résultats de l'IRM montrent des caractéristiques morphologiques et d'amélioration du contraste en fonction des stades IGM	La biopsie à l'aiguille a confirmé le diagnostic de mammite granulomateuse idiopathique. Coloration de Grocott, PAS et Ziehl-Neelsen négative chez tous les patients
33	La masse mammaire et la douleur sont des caractéristiques cliniques courantes. Des modifications cutanées et des nodules peuvent également être présents chez les patients.	Modalités d'imagerie : Mammographie, échographie, IRM utilisées pour le diagnostic. Résultats : mammite granulomateuse chronique, mammite lobulaire et considérations diagnostiques	Résultats histopathologiques : Granulomes dans les lobules mammaires avec histiocytes épithélioïdes.
34	Grosseur mammaire indolore auto-détectée. Masse mammaire ferme, légèrement sensible et mobile mesurant 2 cm.	La mammographie et l'échographie ont montré une lésion suspecte de 19 mm x 17 mm. L'histologie a révélé une inflammation aiguë ou chronique étendue avec fibrose.	Type de biopsie : Excision locale large. Résultats histopathologiques : lésion inflammatoire avec foyers granulomateux.
35	Les caractéristiques cliniques comprennent une masse mammaire, des douleurs et des modifications cutanées.	La mammographie montre des caractéristiques bénignes de surdensité et asymétriques. L'échographie révèle des masses, des nodules et une échogénicité parenchymateuse anormale.	Type de biopsie : Cytologie par aspiration à l'aiguille fine (FNAC) Résultats histopathologiques : réaction granulomateuse chronique, différenciation IgG4-RD
36	Caractéristiques cliniques : masse mammaire, douleur, modifications cutanées.	Mammographie, échographie, IRM utilisées pour évaluer la propagation de la tumeur. Biopsies au trocart pour les évaluations pathologiques primaires	Biopsies au trocart utilisées pour les lésions mammaires bénignes et malignes. Les résultats histopathologiques comprenaient un carcinome canalaire invasif, un CCIS et des lésions bénignes.

37	Caractéristiques cliniques : masse mammaire, douleur, confirmation histopathologique.	Palpation, échographie et IRM utilisées pour l'évaluation du traitement IGM. L'échographie est considérée comme la méthode d'évaluation la plus appropriée.	Biopsie à l'aiguille utilisée pour le diagnostic de l'IGM. Les résultats histopathologiques incluent une inflammation granulomateuse non caséuse avec des caractéristiques caractéristiques.
38	Grosseur mammaire avec rougeur localisée, marge mal définie. Grosseur douloureuse, sensibilité progressive, modifications érythémateuses. Aucun symptôme systémique, aucune exposition antérieure connue à un champignon ou à la tuberculose	Mammographie et échographie utilisées pour détecter des lésions mammaires mal définies. L'échographie montrait des échos hétérogènes avec une augmentation de la vascularisation du sein.	Type de biopsie : Biopsie par incision. Résultats histopathologiques : Inflammation chronique avec modifications fibreuses et processus granulomateux.
39	Une masse mammaire avec une hypertrophie des ganglions lymphatiques axillaires a été observée. Une atteinte cutanée sans écoulement du mamelon a été notée lors de l'examen	L'IRM montrait de multiples lésions solides hypo-intenses évocatrices d'une mammite granulomateuse. La mammographie a montré une lésion BI-RADS IV, indiquant une masse solide	Histopathological findings: Granulomatous mastitis with lymphoplasmacytic cells and macrophages.
40	Grosseur au sein Douleur Changements cutanés	FNABC utilisé pour le diagnostic, les granulomes non caséux et les résultats d'inflammation chronique.  Absence de caséation dans le granulome, essai thérapeutique d'un traitement antituberculeux.  Infection chronique des sinus, ESR élevée, décharge pen- aréolaire des sinus facilitant l'ATT	FNABC utilisé pour le diagnostic de la tuberculose du sein. Caséation dans le diagnostic de granulome pour la tuberculose. Un granulome non caséux n'exclut pas la tuberculose
41	Les symptômes comprennent une masse mammaire douloureuse, ferme et mal définie. Résultats radiologiques : hétérogénéité parenchymateuse, abcès et masse. Principale constatation du MMG : augmentation de la densité asymétrique.	Mammographie : détection d'une densité asymétrique accrue, d'un épaissement de la peau et d'une inversion du mamelon. Échographie : a montré des masses irrégulières et mal définies, une hétérogénéité parenchymateuse et une formation d'abcès. IRM : utilisée chez un patient présentant une atteinte diffuse	Types de biopsie : incisionnelle, excision locale large. Résultats histopathologiques : histiocytes épithélioïdes, lymphocytes, plasmocytes, cellules géantes



		et bilatérale résistante au traitement.	
42	Caractéristiques cliniques : masse mammaire, douleur, changements cutanés ont été pris en compte	Imaging modalités: mammography, ultrasound, MRI. Findings: ruled out malignancy, aspiration biopsy for tissue diagnosis.	Type de biopsie : biopsie par aspiration, incision ou excision. Résultats histopathologiques : Inflammation granulomateuse caséuse sans étiologie déterminante.

### 3.3 Stratégies de traitement :

Les corticostéroïdes sont le traitement de première intention pour la mammite granulomateuse idiopathique (IGM), cependant les études montrent que le traitement est variable en termes de posologie et de durée (Aghajanzadeh et al., 2015; Akbulut et al., 2011; Canalejo-Castrillero et al., 2014; Erosgen et al., 2010; Gunduz et al., 2014; Haddad et al., 2020; Kehribar et al., 2020; Koksall, 2021; Liao et al., 2020; Lin et al., 2012; Liu et al., 2020; Mizrakli et al., 2015; Neel et al., 2013; Sharma et al., 1993).

L'excision chirurgicale est généralement utilisée comme traitement de deuxième intention, en cas.

d'échec de la corticothérapie ou de complications (Aghajanzadeh et al., 2015; Akbulut et al., 2011; Altintoprak et al., 2015; Altunkeser et al., 2019; Bashir et al., 2017; Canalejo-Castrillero et al., 2014; Çetin et al., 2019; Elzahaby et al., 2016; Erosgen et al., 2010; Ertürk et al., 2022; Gunduz et al., 2014; Haddad et al., 2020; Joseph et al., 2014; Kaviani et al., 2014, 2019; Kilic et al., 2016; Kiyak et al., 2014; Kok & Telisinghe, 2010; Liao et al., 2020; Lin et al., 2012; Liu et al., 2020; Mizrakli et al., 2015; Nath et al., 2013; Neel et al., 2013; Oran et al., 2013; Pandey et al., 2014; Postolova et al., 2020; Saied & Moustafa, 2019; Sakurai et al., 2011; Sharma et al., 1993; Veerysami et al., 2006; Wang et al., 2021; Yabanoğlu et al., 2015; Yukawa et al., 2015).

Il existe peu de consensus sur la meilleure stratégie de gestion de l'IGM, et les études se concentrent sur des approches multidisciplinaires (Akbulut et al., 2011; Bashir et al., 2017; Gunduz et al., 2014; Kaviani et al., 2014, 2019; Kehribar et al., 2020; Kilic et al., 2016; Kiyak et al., 2014; Koksall, 2021; Mizrakli et al., 2015; Nath et al., 2013; Neel et al., 2013; Oran et al., 2013; Pandey et al., 2014; Sharma et al., 1993; Veerysami et al., 2006; Yabanoğlu et al., 2015; Yukawa et al., 2015).

Le méthotrexate est une alternative prometteuse au traitement corticostéroïdien, surtout pour les cas résistants (Akbulut et al., 2011; Canalejo-Castrillero et al., 2014; Haddad et al., 2020; Joseph

et al., 2014; Kaviani et al., 2019; Lin et al., 2012; Postolova et al., 2020; Tan et al., 2019; Yabanoğlu et al., 2015; Yukawa et al., 2015).

Les thérapies topiques, comme les corticostéroïdes locaux, sont utilisées pour traiter l'IGM et peuvent être moins invasives(Altunkeser et al., 2019; Çetin et al., 2019; Ertürk et al., 2022; Joseph et al., 2014; Liao et al., 2020).

Les thérapies combinées comme les corticostéroïdes et le méthotrexate sont utilisées pour traiter l'IGM et peuvent améliorer l'efficacité du traitement (Aghajanzadeh et al., 2015; Akbulut et al., 2011; Altintoprak et al., 2015; Altunkeser et al., 2019; Canalejo-Castrillero et al., 2014; Çetin et al., 2019; Haddad et al., 2020; Kaviani et al., 2019; Kehribar et al., 2020; Kilic et al., 2016; Kiyak et al., 2014; Koksall, 2021; Liao et al., 2020; Lin et al., 2012; Liu et al., 2020; Mizrakli et al., 2015; Neel et al., 2013; Oran et al., 2013; Pandey et al., 2014; Postolova et al., 2020; Tan et al., 2019; Veerysami et al., 2006; Wang et al., 2021; Yabanoğlu et al., 2015; Zhang et al., 2020).

La chirurgie mini-invasive guidée par échographie est une technique prometteuse pour traiter l'IGM, surtout pour les cas réfractaires(Canalejo-Castrillero et al., 2014; Kehribar et al., 2020; Liao et al., 2020).

La médecine traditionnelle chinoise est utilisée comme traitement complémentaire à l'approche standard de l'IGM(Kehribar et al., 2020; Kiyak et al., 2014; Liu et al., 2020; Nath et al., 2013; Saied & Moustafa, 2019; Veerysami et al., 2006; Yabanoğlu et al., 2015; Zhang et al., 2020).

Les manques de données concernant la gestion de la douleur et les soins de soutien(Akbulut et al., 2011; Altintoprak et al., 2015; Altunkeser et al., 2019; Berkesoglu et al., 2021; Canalejo-Castrillero et al., 2014; Çetin et al., 2019; Çetinkaya et al., 2021; Gunduz et al., 2014; Haddad et al., 2020; Hugon-Rodin et al., 2012; Joseph et al., 2014; Kaviani et al., 2014, 2019; Kehribar et al., 2020; Kilic et al., 2016; Kiyak et al., 2014; Kok & Telisinghe, 2010; Koksall, 2021; Liao et al., 2020; Lin et al., 2012; Liu et al., 2020; Nath et al., 2013; Neel et al., 2013; Oran et al., 2013; Pandey et al., 2014; Saied & Moustafa, 2019; Sakurai et al., 2011; Sharma et al., 1993; Shin et al., 2017; Tan et al., 2019; Veerysami et al., 2006; Wang et al., 2021; Yabanoğlu et al., 2015; Yukawa et al., 2015; Zhang et al., 2020).

### 3.3.1 Conclusion :

Le traitement de la mammite granulomateuse (MG) est complexe et varie en fonction de la sévérité de la maladie et des préférences du patient. Les stratégies de traitement les plus courantes incluent la corticothérapie, la chirurgie et le méthotrexate (MTX).

**3.3.1.1 Corticothérapie :**

La corticothérapie est la première ligne de traitement pour la MG. La prednisolone est le corticoïde le plus fréquemment utilisé, mais d'autres options existent, comme l'hydrocortisone et la méthylprednisolone. La durée et la posologie varient en fonction de la réponse du patient. Malgré son efficacité, la corticothérapie présente des effets secondaires importants, notamment une augmentation du risque de complications telles que des infections, un gain de poids, de l'hyperglycémie et une ostéoporose.

**3.3.1.2 Chirurgie :**

La chirurgie est généralement envisagée en cas d'échec de la corticothérapie, de complications (abcès) ou de récurrence. La chirurgie comprend une excision large ou une mammectomie, qui peuvent entraîner des complications telles que des séquelles esthétiques et des récurrences. La chirurgie mini-invasive guidée par échographie peut être une alternative pour les patients présentant de faibles taux de récurrence.

**3.3.1.3 Méthotrexate (MTX) :**

Le MTX est une alternative à la corticothérapie, notamment pour les patients résistants aux corticoïdes ou ayant un risque élevé de complications. Il est souvent administré par voie orale ou sous-cutanée. Des études supplémentaires sont nécessaires pour confirmer l'efficacité et la sécurité du MTX pour le traitement de la MG.

**3.3.1.4 Thérapies d'appoint :**

Des thérapies d'appoint, telles que les antibiotiques, la colchicine et l'hydroxychloroquine, peuvent être utilisées pour gérer les symptômes, prévenir les complications ou traiter des conditions spécifiques. La gestion de la douleur et les soins de soutien sont également importants pour améliorer le bien-être du patient.

**3.3.1.5 Les antibiotiques :**

Les antibiotiques ne sont généralement pas recommandés pour le traitement de la mammite granulomateuse idiopathique. Ils peuvent être utilisés pour traiter les infections bactériennes associées, telles que les abcès.

Les études présentées dans le tableau mettent également en lumière l'importance d'une approche

multidisciplinaire pour le diagnostic et le traitement de la mammite granulomateuse idiopathique. La collaboration entre les dermatologues, les chirurgiens, les radiologues et les infectiologues est essentielle pour un diagnostic et un traitement adéquats.

Bien que le tableau fournisse des informations précieuses sur les stratégies de traitement de la mammite granulomateuse idiopathique.

**Tableau 5.** Présentes des Stratégies de traitement des patients à partir les 42 articles sélectionner

N°	stratégies de gestion	Noms spécifiques des médicaments, dosages, voies d'administration et durée du traitement	Techniques chirurgicales utilisées	Détails de la thérapie combinée	Utilisation de thérapies d'appoint
1	L'excision chirurgicale est le traitement principal de la mammite granulomateuse. Les antibiotiques sont utilisés dans les cas compliqués d'une infection bactérienne. Les corticostéroïdes sont administrés en postopératoire pour les cas compliqués. Un suivi à long terme est nécessaire en raison de la tendance à la récurrence de la maladie.	Corticoïdes utilisés, posologie non précisée, traitement controversé, tendance à la récurrence. Traitement immunosuppresseur, posologie non précisée, controversé, tendance à la récurrence après traitement.	Incision et drainage réalisés chez 20 patients. Large excision locale réalisée chez un patient.	Corticothérapie post-excision pour les cas compliqués et résistants. Antibiotiques déconseillés sauf en cas d'infection bactérienne	Les corticostéroïdes et l'immunosuppression sont des traitements d'appoint controversés pour la mammite granulomateuse. Les taux de récurrence sont comparables aux taux rapportés avec les traitements d'appoint
2	Le traitement aux corticostéroïdes	Prednisolone : 16 mg deux fois par jour pendant 2 mois	Techniques chirurgicales : incision et	Les corticostéroïdes sont	Thérapies d'appoint non abordées dans

	<p>s et l'observation sans traitement sont des stratégies de prise en charge courantes. Les antibiotiques, les corticostéroïdes, l'excision chirurgicale et la mastectomie sont des méthodes appliquées.</p>	<p>Corticostéroïde : 30 mg/jour de prednisolone pendant au moins 2 mois</p>	<p>drainage, excision large ont été utilisées.</p>	<p>utilisés seuls ou en association avec d'autres médicaments. Les antibiotiques sont une autre option en thérapie combinée pour le traitement IGM</p>	<p>le document de recherche.</p>
3	<p>Le méthotrexate en monothérapie est une stratégie de gestion efficace de l'IGM. La posologie du méthotrexate est ajustée en fonction de la réponse clinique. Le méthotrexate est bien toléré et présente une grande efficacité dans le traitement IGM.</p>	<p>Méthotrexate en monothérapie, 15-25 mg PO ou SC par semaine pendant 12 mois. Doses croissantes de méthotrexate en monothérapie pendant 18 à 24 mois. Administration sous-cutanée chez les patients ayant rechuté pendant le traitement. La durée médiane du traitement était de 13 à 15 mois</p>	<p>L'incision et le drainage sans traitement adjuvant ne sont pas curatifs. Une excision chirurgicale large entraîne une récurrence chez près de la moitié des patients.</p>	<p>Le méthotrexate en monothérapie est le traitement principal de l'IGM. Le méthotrexate a été utilisé comme traitement de deuxième intention dans les cas réfractaires.</p>	<p>Les thérapies d'appoint comme la gestion de la douleur ne sont pas abordées dans le document.</p>
4	<p>Traitement primaire : traitement stéroïdien et</p>	<p>Prednisolone 0,8 mg/kg par voie orale pendant 8 semaines. Méthotrexate 10 à 15 mg par semaine</p>	<p>Excision large réalisée chez trois patients atteints de mammites</p>	<p>Le traitement aux stéroïdes était le</p>	<p>Les traitements d'appoint comprenaient des stéroïdes et du méthotrexate</p>

	<p>immunosuppresseur. Excision chirurgicale pour masse mammaire persistante. Méthotrexate pour les effets secondaires des stéroïdes.</p>	<p>en cas de maladie persistante ou de lésions cutanées. Cabergoline utilisée pour l'hyperprolactinémie pendant 3 mois.</p>	<p>granulomateuse. Excision chirurgicale avec reconstruction d'un lambeau intraglandulaire chez un patient.</p>	<p>traitement principal pour les patients atteints de mammite granulomateuse. Le méthotrexate a été administré pour traiter la masse mammaire persistante et les effets secondaires des stéroïdes. Une excision chirurgicale a été réalisée chez des patients présentant une mammite granulomateuse persistante.</p>	<p>pour la gestion des GM. La gestion de la douleur et les soins de soutien n'ont pas été spécifiquement mentionnés dans l'étude.</p>
5	<p>Les corticoïdes constituent un traitement de première intention avec une bonne réponse thérapeutique. Association de méthotrexate et de stéroïdes efficace chez 71 % des patients.</p>	<p>Prednisone : 30 à 60 mg/jour, par voie orale, progressivement sur 3 à 6 semaines. Méthotrexate : 7,5 à 10 mg/semaine, par voie orale, pendant 2 à 4 mois. Bromocriptine : 5 à 10 mg/jour, par voie orale, pendant 2 à 4 mois.</p>	<p>Incision et drainage réalisés en cas d'infection mammaire ou d'abcès. Excision chirurgicale large chez les patients non répondeurs présentant une maladie étendue</p>	<p>Stéroïde et méthotrexate utilisés efficacement en thérapie combinée. Thérapie combinée de stéroïdes et de bromocriptine efficace chez</p>	<p>Gestion de la douleur avec des stéroïdes et du méthotrexate pour le traitement de la mammite granulomateuse. Les soins de soutien comprennent des stéroïdes à faible dose à long terme pour</p>

	Excision chirurgicale pour les cas non réactifs			certain patients. Excision chirurgicale pour les cas ne répondant pas aux stéroïdes et autres thérapies.	la prévention des récives
6	La corticothérapie est efficace dans la mammite granulomateuse idiopathique. Le traitement chirurgical est préféré en cas de complications telles que la formation d'abcès. L'antibiothérapie n'est pas bien documentée pour le traitement de la mammite granulomateuse.	Prednisolone : 16 mg deux fois par jour pendant 2 semaines, en diminuant progressivement. Méthotrexate ou azathioprine pour les cas résistants	Drainage chirurgical réalisé chez 14 patients présentant une formation d'abcès Excision large réalisée dans les cas non différenciés du carcinome	Thérapie stéroïdienne utilisée comme traitement initial de la mammite granulomateuse idiopathique . Antibiotiques, drainage d'abcès et mastectomie envisagés dans les cas compliqués.	La corticothérapie est le principal traitement d'appoint de la mammite granulomateuse. L'antibiothérapie n'est pas couramment utilisée comme traitement d'appoint.
7	Le traitement local aux stéroïdes est une option de première intention pour les patients IGM. Les méthodes chirurgicales comprennent	Acétonide de triamcinolone, 40-80 mg, injection intralésionnelle, administration mensuelle. Acétonide de triamcinolone topique, une fois par jour, pendant un mois	L'excision large et l'excision locale étaient des techniques chirurgicales utilisées.	Le traitement local aux stéroïdes impliquait une injection intralésionnelle d'acétonide de	Le traitement local aux stéroïdes (LST) a géré efficacement la douleur chez les patients. La douleur a été rapportée à des niveaux tolérables après

	<p>l'excision locale, l'excision large et la mastectomie. La gestion optimale dans IGM n'est pas claire ; les antibiotiques, les stéroïdes systémiques et la chirurgie sont des options. L'examen histopathologique est crucial pour le diagnostic des cas d'IGM</p>			<p>triamcinolone et une application topique. L'acétonide de triamcinolone a été injecté une fois par mois dans le groupe LST. L'acétonide de triamcinolone topique a été administré quotidiennement pendant un mois.</p>	<p>la première séance.</p>
8	<p>L'excision chirurgicale avec retrait du système de conduits est une stratégie de gestion principale. Les stéroïdes suivis d'une excision chirurgicale sont efficaces dans le traitement de l'IGM</p>	<p>Stéroïdes : 60 mg/jour pendant 3 semaines, en diminution progressive. Méthotrexate ou azathioprine pour l'immunosuppression chez les patients en rechute.</p>	<p>L'excision du noyau avec retrait du système de conduits était la technique principale. Résection segmentaire réalisée pour une maladie segmentaire.</p>	<p>Stéroïdes suivis d'une excision chirurgicale pour le traitement IGM. Les antibiotiques, les corticostéroïdes et les immunosuppresseurs sont des traitements courants de l'IGM.</p>	<p>La gestion de la douleur comprend les corticostéroïdes et les immunosuppresseurs. Les soins de soutien impliquent une excision chirurgicale pour le traitement de la mammite granulomateuse</p>
9	<p>La prise en charge comprend la chirurgie, les stéroïdes, les immunosuppre</p>	<p>Antibiotiques inefficaces, stéroïdes utilisés, schémas thérapeutiques variés, réponse réussie au départ.</p>	<p>Incision et drainage des abcès dès la présentation initiale.</p>	<p>La thérapie combinée pour GM comprend des stéroïdes et</p>	<p>Les traitements d'appoint pour les OGM comprennent la chirurgie, les stéroïdes et les</p>



	<p>sseurs ou une combinaison de modalités. Les stéroïdes entraînent une régression, permettant une chirurgie conservatrice si nécessaire. Le diagnostic nécessite une confirmation histopathologique par carottage ou biopsie excisionnelle.</p>	<p>Lumpectomie pour lésion persistante, plaintes récurrentes de douleurs mammaires.</p>	<p>Excision large pour le traitement définitif de la mammite granulomateuse.</p>	<p>une intervention chirurgicale. Les antibiotiques sont utilisés initialement, suivis des stéroïdes et de la tumorectomie. Absence de consensus sur le traitement ; les options incluent la chirurgie, les stéroïdes et les immunosuppresseurs.</p>	<p>immunosuppresseurs. La gestion de la douleur et les soins de soutien sont essentiels dans le traitement des OGM.</p>
10	<p>Les corticostéroïdes systémiques sont efficaces pour le traitement de la mammite granulomateuse idiopathique. L'excision chirurgicale est une alternative pour les patients résistants au traitement médical. Envisager une mammite tuberculeuse chez les patients non répondeurs</p>	<p>Prednisolone : 30 à 60 mg/jour, par voie orale, progressivement au fil des semaines. Traitement antituberculeux : 6 mois, par voie orale. AINS : administrés en raison d'effets secondaires.</p>	<p>Incision et drainage des abcès associés à l'IGM. Excision large comme option de traitement primaire pour l'IGM.</p>	<p>La prednisolone a été utilisée comme médicament principal en thérapie combinée. Un traitement antituberculeux a été instauré dans certains cas. Des AINS ont été administrés en cas d'effets secondaires de la</p>	<p>Les stratégies de gestion de la douleur sont essentielles dans le traitement de la mammite granulomateuse idiopathique. Les soins de soutien jouent un rôle crucial dans le plan de traitement global.</p>

	malgré des tests négatifs			corticothérapie.	
11	Les approches conservatrices incluent uniquement l'attente et la surveillance et les antibiotiques. Les interventions chirurgicales seules ou le traitement aux stéroïdes seul sont des stratégies courantes. Le traitement combiné implique une intervention chirurgicale et un traitement aux stéroïdes	Stéroïde systémique : 40 à 80 mg/jour, par voie orale, durée en fonction de la réponse. Stéroïde topique : acétonide de triamcinolone, topique, durée basée sur la réponse.	Techniques chirurgicales : drainage, excision, traitement stéroïdien et traitement combiné.	La thérapie combinée comprenait une intervention chirurgicale et un traitement aux stéroïdes. Le traitement aux stéroïdes impliquait une administration topique, systémique et intralésionnelle. Les temps de récupération variaient de 0,5 à 20 mois après le traitement.	Les thérapies d'appoint comprenaient la gestion de la douleur et les soins de soutien.
12	Antibiothérapie pour la cellulite, les abcès et les sinus. Stéroïdes avant ou après excision pour lésions non résécables. MTX efficace pour réduire l'utilisation de stéroïdes et	Méthotrexate (MTX) à 7,5-15 mg/semaine. Administré par voie orale. La durée du traitement variait de 2 à 6 mois.	L'incision plus le drainage et l'excision totale étaient des techniques chirurgicales utilisées.	MTX associé à des stéroïdes pour le traitement IGM dans certains cas. Stéroïdes utilisés avant ou après la chirurgie, MTX	Les thérapies d'appoint comme la gestion de la douleur et les soins de soutien ne sont pas abordées.

	prévenir les complications.			comme alternative.	
13	<p>L'observation et le drainage sans corticoïdes sont privilégiés en cas de mammite granulomateuse.</p> <p>Le drainage profond multidirectionnel pour les abcès avancés a donné des résultats positifs.</p> <p>Une prise en charge adaptée basée sur les présentations cliniques est cruciale pour un traitement efficace.</p> <p>Le traitement aux corticostéroïdes et l'excision large sont courants mais entraînent des effets secondaires</p>	<p>Corticostéroïdes : 60 mg/jour, par voie orale, 2-3 semaines</p> <p>Antibiotiques : Posologie non précisée, orale, 4-33 mois</p>	<p>Incision et drainage pour abcès.</p> <p>Excision large pour les masses inflammatoires étendues.</p>	<p>Les corticostéroïdes sont couramment utilisés dans le traitement des OGM.</p> <p>Les corticostéroïdes ont des taux d'échec et des effets secondaires élevés.</p> <p>Drainage profond multidirectionnel utilisé pour les abcès avancés en GM.</p>	<p>Les thérapies d'appoint comme la gestion de la douleur ne sont pas utilisées dans le traitement des OGM</p>
14	<p>La corticothérapie est recommandée comme traitement de première intention de l'IGM.</p>	<p>Prednisone : 0,5 à 1 mg/kg par voie orale, progressivement au fil des semaines, sur une durée de 4,5 mois.</p> <p>Méthotrexate : Traitement chronique, 12 à 6,5</p>	<p>Techniques chirurgicales : incision et drainage, excision large ont été utilisées.</p>	<p>Prednisone utilisée avec des antibiotiques, la clarythromycine et le méthotrexate dans le traitement.</p>	<p>Thérapies d'appoint non abordées dans le document de recherche.</p>

	<p>La chirurgie est réservée aux cas qui ne répondent pas à la corticothérapie. Les antibiotiques sont utilisés en association avec des stéroïdes lors d'épisodes aigus.</p>	<p>mois, inefficace dans certains cas.</p>		<p>Antibiotiques associés en début de corticothérapie.</p>	
15	<p>Les antibiotiques et les stéroïdes sont des traitements courants. L'excision chirurgicale ne peut pas empêcher la récurrence. L'infection à <i>Corynebacterium</i> augmente le risque de récurrence. Les signes inflammatoires augmentent les risques de récurrence</p>	<p>Prednisolone : 17,3 jours, orale, 3,6 jours, antibiotiques, suivi de 252 jours Résistance à la pénicilline : taux de 70 % chez les patients infectés par <i>Corynebacterium</i></p>	<p>Incision et drainage pour le traitement chirurgical de la mammite granulomateuse. Excision locale large comme technique chirurgicale pour la gestion des GM</p>	<p>Antibiotiques et stéroïdes oraux utilisés en thérapie combinée pour le traitement des OGM. Les antibiotiques non pénicillines sont préférés à la pénicilline pour les changements inflammatoires.</p>	<p>Gestion de la douleur avec des stéroïdes et des antibiotiques pour le traitement de la mammite granulomateuse. Les soins de soutien comprennent une surveillance étroite des récurrences après le traitement.</p>
16	<p>La corticothérapie est le traitement principal de la mammite lobulaire granulomateuse.</p>	<p>Dose initiale de stéroïdes : 20 mg/jour, progressivement réduite sur 3,2 mois. Antibiothérapie pour 2 patients, excision large pour 18 patients.</p>	<p>Incision et drainage suivis d'une corticothérapie. Excision large avec des marges nettes sous anesthésie générale.</p>	<p>Traitement initial : antibiothérapie, excision large, incision et drainage. Thérapie aux stéroïdes :</p>	<p>Les thérapies d'appoint comme la gestion de la douleur et les soins de soutien n'ont pas été discutées.</p>

	<p>L'excision chirurgicale peut entraîner des cicatrices étendues et une déformation du sein. L'antibiothérapie peut être utilisée en traitement initial dans certains cas. Une prise en charge expectative peut être envisagée après le traitement initial.</p>	<p>Stéroïdes initialement administrés avec 20 mg/jour de prednisone.</p>		<p>20 mg de prednisone, progressive ment sur 3,2 mois.</p>	
17	<p>La corticothérapie orale est une option efficace de conservation du sein en cas d'IGM. La chirurgie peut être envisagée en cas d'échec du traitement médical. Pas de consensus clinique sur la prise en charge thérapeutique idéale de l'IGM</p>	<p>Stéroïdes oraux : Prescrits à raison de 90 mg/jour pendant 2 semaines. Traitement aux stéroïdes : le délai médian de résolution était de 159 jours.</p>	<p>Techniques chirurgicales : incision et drainage, excision large.</p>	<p>La corticothérapie était le traitement principal de la mammite granulomateuse idiopathique. Une exérèse chirurgicale a été réalisée dans 4 % des cas.</p>	<p>Les thérapies d'appoint comme la gestion de la douleur ne sont pas abordées dans le document de recherche.</p>
18	<p>La corticothérapie topique est un traitement non</p>	<p>Prednisolone topique utilisée pour le traitement IGM. Durée : 8 semaines.</p>	<p>Techniques chirurgicales : excision locale large en cas de</p>	<p>Thérapie topique aux stéroïdes utilisée pour</p>	<p>Les thérapies d'appoint comme la gestion de la</p>

	<p>invasif de l'IGM. L'excision chirurgicale est réservée aux cas récurrents ne répondant pas au traitement. Un suivi à long terme est conseillé en raison du potentiel de rechute après le traitement.</p>	<p>Voie : Application topique. Posologie : Non précisé dans le contexte fourni.</p>	<p>maladie récurrente avec mauvaise réponse.</p>	<p>le traitement de la mammite granulomateuse idiopathique . Aucun détail spécifique sur les médicaments ou la séquence de la thérapie combinée n'est fourni.</p>	<p>douleur ne sont pas abordées dans le document de recherche.</p>
19	<p>Approches conservatrices privilégiées pour la mammite granulomateuse idiopathique Les stéroïdes sont efficaces mais les rechutes sont fréquentes lorsque la dose diminue. La colchicine et l'hydroxychloroquine semblent prometteuses dans le contrôle de la maladie</p>	<p>Stéroïdes : 40 mg/jour, par voie orale, progressivement diminués après rechute. Colchicine/Hydroxychloroquine : Doses variables, orale, traitement au long cours</p>	<p>Excision ou quadrantectomie : sept cas. Mastectomie totale : deux cas.</p>	<p>Les stéroïdes ont été utilisés efficacement dans 11 cas, mais 6 ont rechuté lorsqu'ils ont été réduits. Colchicine et hydroxychloroquine proposées pour un contrôle actif léger de la maladie. La colchicine a empêché la rechute chez 4 patients ; l'hydroxychloroquine a guéri un patient.</p>	<p>Les thérapies d'appoint comprenaient la gestion de la douleur et les soins de soutien</p>

20	<p>Approche multidisciplinaire du diagnostic afin d'éviter les retards et les interventions chirurgicales inutiles.</p> <p>Un traitement antituberculeux standard de 6 mois avec des taux de réussite élevés est recommandé.</p> <p>Un traitement prolongé de 9 à 12 mois peut être nécessaire en cas de résolution incomplète.</p> <p>Intervention chirurgicale pour le drainage, le diagnostic et l'excision dans les cas réfractaires.</p>	<p>Isoniazide et rifampicine pendant 6 mois, administration orale.</p> <p>Pyrazinamide et streptomycine ou éthambutol pendant 2 mois.</p>	<p>Techniques chirurgicales : incision et drainage, excision large étaient couramment utilisées.</p>	<p>Isoniazide et rifampicine pendant 6 mois, avec pyrazinamide et streptomycine initialement</p> <p>Traitement prolongé pendant 9 à 12 mois si les symptômes persistent.</p>	<p>Thérapies d'appoint non spécifiées dans le contexte du document de recherche fourni.</p>
21	<p>CNB fournit un diagnostic fiable de l'IGM pour des résultats thérapeutiques réussis.</p> <p>L'excision chirurgicale ou la corticothérapie sont des options de traitement de</p>	<p>Prednisolone, 16 mg par voie orale deux fois par jour pendant 2 semaines</p> <p>Thérapie aux stéroïdes pendant 12 semaines chez quatre patients</p>	<p>L'excision large et la biopsie incisionnelle sont des techniques chirurgicales couramment utilisées.</p>	<p>Corticothérapie suivie d'une excision locale pour les cas récurrents</p> <p>Méthotrexate et azathioprine pour les cas résistants aux stéroïdes</p>	<p>Les traitements d'appoint comprennent les corticostéroïdes et les antibiotiques pour le traitement IGM.</p>

	<p>première intention. Antibiotiques pour des résultats de culture positifs ; corticostéroïdes pour la gestion de l'inflammation. Les taux de récurrence sont faibles ; un suivi étroit est obligatoire.</p>				
22	<p>Application externe de l'IEPED associée à une intervention chirurgicale pour le traitement GLM. Médecine traditionnelle chinoise combinée à une intervention chirurgicale pour le stade de formation de pus du GLM.</p>	<p>La décoction expulsant le pus par expulsion interne (IEPED) a été appliquée en externe. La durée du traitement n'était pas précisée dans le document de recherche.</p>	<p>Incision et drainage pour le débridement d'un abcès. Excision large avec ablation complète des lésions et des canaux mammaires</p>	<p>IEPED associé à la chirurgie pour le traitement de la mammite lobulaire granulomateuse. Traitement antibiotique anti-inflammatoire postopératoire : céfuroxime sodique, sulfate d'étimicine</p>	<p>Les thérapies complémentaires comprenaient la médecine traditionnelle chinoise pour la cicatrisation des plaies. La gestion de la douleur impliquait un traitement antibiotique anti-inflammatoire après l'opération.</p>
23	<p>Excision chirurgicale avec régime de décoction de Yanghe pour le traitement IGM. La décoction orale</p>	<p>Schéma de décoction postopératoire de Yanghe, par voie orale, durée : non précisée. Aucun nom de médicament, dosage ou voie</p>	<p>Excision chirurgicale large réalisée pour les lésions IGM. Techniques de mammoplastie en 1 étape utilisée pour</p>	<p>Régime de décoction postopératoire de Yanghe associé à une intervention chirurgicale</p>	<p>Les traitements d'appoint comprenaient la décoction orale postopératoire de Yanghe pour les patients IGM.</p>



	<p>postopératoire de Yanghe améliore la récupération et réduit les récurrences. Herbes de MTC en décoction de Yanghe administrées quotidiennement pendant 3 mois</p>	<p>d'administration spécifique n'est fourni.</p>	<p>les effets cosmétiques postopératoires .</p>	<p>pour le traitement IGM. Le régime de décoction de Yanghe a conduit à une rémission complète plus élevée et à une récurrence plus faible. Aucun médicament spécifique mentionné, médecine traditionnelle chinoise utilisée en thérapie combinée.</p>	<p>Le régime de décoction de Yanghe a été administré quotidiennement pendant 3 mois après l'opération.</p>
24	<p>Le traitement chirurgical après une corticothérapie est une stratégie de prise en charge efficace. La thérapie aux stéroïdes seule est moins efficace que la chirurgie. La résection chirurgicale des tissus malades réduit les taux de récurrence.</p>	<p>Prednisone : 20 mg par voie orale pendant 1 semaine, réduit chaque semaine, 4 semaines                  Dexaméthasone : injection de 5 mg suivie d'une perfusion intraveineuse pendant 5 jours                  Lévoﬂoxacine : injection de 2 mg suivie d'un goutte-à-goutte intraveineux pendant 5 jours                  Antibiotiques : administrés par voie intraveineuse pendant 5 jours</p>	<p>Techniques chirurgicales : excision large, ablation des tissus malades et normaux                  Incision et drainage non précisés dans les contextes fournis.</p>	<p>Le traitement chirurgical après une corticothérapie est efficace pour l'IGM. Thérapie aux stéroïdes suivie d'une intervention chirurgicale ou d'un traitement continu aux stéroïdes. Groupe chirurgical : ablation complète du tissu</p>	<p>Les thérapies d'appoint comme la gestion de la douleur ne sont pas abordées dans le document.</p>

				mammaire malade et du tissu normal environnant.	
25	L'excision chirurgicale et le traitement systémique aux stéroïdes sont des stratégies de prise en charge courantes. Les stéroïdes topiques sont efficaces dans le traitement de la mammite granulomateuse idiopathique.	Stéroïdes topiques utilisés pendant 8,2 semaines, appliqués localement sur la peau Traitement stéroïdien à 25,0 mg/jour et 0,8 mg/kg/jour	Techniques chirurgicales : incision et drainage, excision large pour traitement IGM.	Stéroïdes topiques utilisés en monothérapie pour le traitement de la mammite granulomateuse idiopathique. Traitement chirurgical réalisé dans certains cas, les excluant de l'étude. La durée du traitement topique aux stéroïdes variait de 4 à 12 semaines.	Thérapies d'appoint non abordées dans le document de recherche sur le traitement par IGM.
26	Prednisone et méthotrexate utilisés avec un taux de réponse supérieur à 80 %. L'excision chirurgicale est considérée comme un dernier recours en raison des voies fistuleuses.	Prednisone : 1,0 mg/kg par voie orale pendant 3 semaines, en diminuant progressivement. Méthotrexate : 15 mg/semaine par voie orale, conduisant à une rémission complète. Adalimumab : Agent anti-TNF- $\alpha$ , administré sans amélioration clinique.	Aspiration à l'aiguille suivie d'une application topique d'antibiotiques pour les abcès. Le traitement à la prednisone avec diminution progressive a montré une amélioration significative	Prednisone orale (1,0 mg/kg) pendant 3 semaines, diminution progressive. Traitement par méthotrexate à faible dose (15 mg/semaine). Essai diagnostique	Douleur gérée avec les AINS et le tramadol.  Les soins de soutien comprenaient des interventions physiques comme l'aspiration à l'aiguille.

	Aspiration à l'aiguille et application d'antibiotiques pour les abcès de plus de 4 cm		chez les patients	e de l'IRPE (Isoniazide, Rifampicine, Pyrazinamide, Ethambutol)	
27	Stéroïdes topiques efficaces pour la gestion de la mammite granulomateuse idiopathique. Thérapie systémique avec des stéroïdes oraux pendant 3 à 5 mois. L'excision chirurgicale, les stéroïdes et le méthotrexate sont des options de traitement courantes.	Topique : pommade de prednasinolone 0,125, appliquée deux fois par jour pendant 22 semaines. Systémique : méthylprednisolone orale, 0,8 mg/kg/jour, progressivement en fonction de la réponse. Combiné : méthylprednisolone orale 0,4 mg/kg/jour, progressivement en fonction de la réponse.	Les techniques chirurgicales comprenaient une excision large et une mastectomie simple.	Le groupe C a reçu 0,4 mg/kg de méthylprednisolone par voie orale, en fonction de la réponse. Stéroïdes topiques associés à des stéroïdes systémiques dans le groupe C.	Les thérapies d'appoint comme la gestion de la douleur ne faisaient pas partie de l'étude.
28	Chirurgie mini-invasive guidée par échographie pour la mammite lobulaire granulomateuse. Classification en quatre modèles distincts basés sur les résultats échographiques. Patients adaptés	Corticothérapie : Comprimés de méthylprednisolone, 20 mg/jour, par voie orale, durée variable	Coupe rotative mini-invasive avec guidage par ultrasons pour le traitement GLM. Chirurgie mini-invasive Mammotome guidée par échographie pour la mammite lobulaire granulomateuse.	La chirurgie combinée aux corticostéroïdes est le traitement principal du GLM. Le taux de rémission du traitement aux glucocorticoïdes varie de 30 à 100.	Les traitements d'appoint comprenaient une corticothérapie et une coupe rotative mini-invasive.

	présentant de faibles taux de récurrence pour une coupe rotative mini-invasive.				
29	AINS efficaces dans les cas modérés à sévères. Intervention chirurgicale pour les cas symptomatiques sévères résistants aux médicaments. Méthotrexate utilisé pour les cas résistants ou les maladies graves.	Méthotrexate : 10 patients, posologies variables, par voie orale, avec récurrence après arrêt. AINS : Utilisés dans les cas modérés à graves, réponse spectaculaire observée. Approches thérapeutiques : observation, AINS, corticostéroïdes, antibiotiques, méthotrexate et chirurgie.	Techniques chirurgicales : incision et drainage, excision large étaient couramment utilisées.	L'excision chirurgicale, le drainage des plaies et la corticothérapie concomitante sont courants. Des antibiotiques, une résection chirurgicale large, une mastectomie et des immunosuppresseurs sont également suggérés.	AINS et prednisolone utilisés pour la gestion de la douleur chez les patients IGM. Une observation étroite et les AINS ont conduit à une guérison complète des patients.
30	L'excision chirurgicale est préférée pour l'IGM en raison des faibles taux de récurrence. Biopsie au trocart cruciale pour le diagnostic histopathologique chez les patients IGM. Le traitement conservateur par stéroïdes	Stéroïdes : Posologie variée, administration orale, durée du traitement 1 à 15 mois. Hydroxychloroquine, méthotrexate, azathioprine, colchicine : utilisés dans les cas insensibles	Excision chirurgicale large pour le traitement IGM afin de prévenir les récurrences. Biopsies au trocart, incisionnelles et excisionnelles utilisées pour le diagnostic	Stéroïdes, hydroxychloroquine, méthotrexate, azathioprine pour les cas insensibles. La thérapie combinée aux stéroïdes et à l'azathioprine a atteint un taux de	Les thérapies d'appoint comprennent la gestion de la douleur et les soins de soutien

	<p>avait un taux de récurrence de 11,7 %.</p> <p>Des études contrôlées randomisées sont nécessaires pour des stratégies de gestion concluantes.</p>			<p>réussite de 73 %</p>	
31	<p>Prise en charge chirurgicale avec corticostéroïdes ou régime à base de MTX pour les patients IGM. Médicaments épargneurs de corticostéroïdes comme la colchicine, le méthotrexate, l'azathioprine ou l'hydroxychloroquine.</p>	<p>Régime à base de MTX, faible dose, oral, durée 3 mois</p> <p>Faible dose de prednisone, par voie orale, pendant la période de lactation</p>	<p>Techniques chirurgicales : L'incision et le drainage, l'excision large n'étaient pas mentionnées dans les contextes.</p>	<p>Le méthotrexate associé à de faibles doses de prednisone a été utilisé dans le traitement.</p>	<p>Les thérapies d'appoint comme la gestion de la douleur n'ont pas été abordées dans l'étude.</p>
32	<p>La thérapie aux stéroïdes peut réduire le taux de récurrence chez les patients IGM. Interventions chirurgicales déconseillées en raison de mauvais résultats esthétiques. Approche de prise en charge individualisée</p>	<p>Noms de médicaments spécifiques non mentionnés dans le document de recherche.</p>	<p>Techniques chirurgicales : incision et drainage, excision large.</p>		<p>La thérapie aux stéroïdes peut diminuer le taux de récurrence chez les patients IGM.</p> <p>Les interventions chirurgicales ne sont pas recommandées en raison de mauvais résultats esthétiques</p>

	recommandée pour les patients IGM				
33	Un traitement conservateur par corticoïdes ou méthotrexate est courant. Ablation chirurgicale ou mastectomie pour les cas réfractaires ou les récidives. Utilisation prolongée de corticostéroïdes après une intervention chirurgicale pour la prévention des récidives.	Corticostéroïdes, méthotrexate utilisés, efficaces, fréquents, taux de récurrence élevés. Ablation chirurgicale, mastectomie pour les cas réfractaires, guérison définitive. Corticoïdes post-opératoires, efficaces en cas de récurrence, approche conservatrice.	L'excision large est une technique chirurgicale courante pour la mammite granulomateuse idiopathique.	Les corticostéroïdes et le méthotrexate sont courants en thérapie combinée. Une intervention chirurgicale peut être nécessaire pour les cas réfractaires en thérapie combinée.	Les traitements d'appoint comprennent les corticostéroïdes, le méthotrexate et les interventions chirurgicales.
34	Stéroïdes intraveineux et cyclophosphamide pour la rémission de la granulomatose de Wegener. Test sérologique ANCA et examen médical en cas de suspicion de granulomatose de Wegener.	Stéroïdes intraveineux, cyclophosphamide oral, azathioprine pour le traitement de la granulomatose de Wegener	Une large excision locale a été utilisée pour la lésion mammaire. Une biopsie cutanée a été réalisée pour l'éruption pétéchiale à développement rapide	Stéroïdes intraveineux suivis de corticostéroïdes oraux et de cyclophosphamide oral	Stéroïdes intraveineux et cyclophosphamide pour une rémission rapide de la granulomatose de Wegener.
35	Le traitement antituberculeux est efficace contre la mammite tuberculeuse	Médicaments antituberculeux pendant 6 mois, protocole du Ministère de la Santé Publique.	Excision locale large utilisée pour les mammites tuberculeuses avec un taux	ATT empirique pendant 6 mois avec protocole à dose fixe.	Chirurgie non recommandée, se concentrer sur l'ATT empirique pendant 6 mois.

	chez la femme égyptienne. La chirurgie n'est pas recommandée pour la prise en charge de la mammite tuberculeuse.	Protocole à dose fixe, recommandé par l'OMS, gratuit.	de récurrence élevé. Chirurgie non nécessaire si amélioration notable sous traitement antituberculeux .	Chirurgie non nécessaire, amélioration notable sous traitement antituberculeux. Un traitement immunosuppresseur peut être tenté en cas d'échec du traitement antituberculeux.	Des méthodes de diagnostic multidisciplinaires sont nécessaires pour exclure une tumeur maligne.
36	Chirurgie oncoplastique avec marges libres et faibles taux de récurrence. Concentrez-vous sur des marges chirurgicales claires pour une survie sans maladie à 10 ans	Noms de médicaments spécifiques non mentionnés dans les contextes fournis. Doses, itinéraires et durée du traitement non précisés dans le document.	L'incision radiale, la méthode de la raquette de tennis et les techniques de blocs ronds étaient couramment utilisées. Des excisions locales plus larges par OBS offrent des possibilités d'excision de grosses tumeurs.	Une chimiothérapie adjuvante avec des thérapies hormonales ciblées a été administrée en fonction des indications. Une radiothérapie séquentielle a été administrée à tous les patients après l'intervention chirurgicale.	Les traitements oncologiques néoadjuvants et adjuvants ont été administrés sur la base de lignes directrices. Une radiothérapie séquentielle a été administrée à tous les patients après l'opération
37	La thérapie aux stéroïdes efficace pour	Prednisolone : 60 mg/jour, par voie orale,	Techniques chirurgicales non utilisées en raison de	Prednisolone par voie orale suivie d'antibiotique	Thérapies d'appoint non mentionnées dans l'étude sur

	l'IGM a guéri 7 cas sur 8. L'échographie est excellente pour évaluer les résultats du traitement.	progressivement sur 4 semaines. Prednisolone : 20 mg 3 fois/jour, par voie orale, 2 semaines, progressivement en fonction de la réponse.	l'efficacité de la corticothérapie	es dans certains cas. Prednisolone 20 mg trois fois par jour pendant 2 semaines.	le traitement de la mammite granulomateuse.
38	Traitement conservateur non opératoire pour les symptômes légers. Passer à un agent d'épargne de prolactine pour l'hyperprolactinémie d'origine médicamenteuse. Administrer de la prednisolone par voie orale en cas de symptômes graves. Envisager une excision chirurgicale large ou une mastectomie pour les cas persistants	Risperidone : 2 mg bid, par voie orale, > 3 ans. Clozapine : Agent de deuxième intention, par voie orale, décalé en raison d'une hyperprolactinémie.	Biopsie par incision réalisée pour exclure un diagnostic manqué. Mastectomie simple programmée en raison d'un drainage persistant et d'un gonflement érythémateux.	Un traitement conservateur pour les IGM présentant des symptômes légers est généralement recommandé. Les patients atteints d'hyperprolactinémie d'origine médicamenteuse sont orientés vers des agents épargnant la prolactine. La prednisolone orale est administrée aux patients présentant des symptômes graves. Les immunosuppresseurs peuvent être	Les thérapies d'appoint comprennent la gestion de la douleur et les soins de soutien.



				efficaces dans les cas réfractaires. Une excision chirurgicale large ou une mastectomie est envisagée pour les cas persistants	
39	Un traitement combiné avec la ciprofloxacine et l'azithromycine a entraîné une régression des lésions. Une identification précise de R. equi est cruciale pour un traitement approprié.	Ciprofloxacine 750 mg deux fois par jour, voie orale, durée 4 semaines. Azithromycine 250 mg par jour, voie orale, durée 4 semaines.	Incision et drainage pour abcès. Excision large non mentionnée dans le document de recherche.	Thérapie combinée : ciprofloxacine 750 mg deux fois par jour, azithromycine 250 mg par jour	Un traitement combiné avec la ciprofloxacine et l'azithromycine a entraîné une régression des lésions. Aucune récurrence observée après 4 semaines de traitement combiné.
40	Essai thérapeutique d'un traitement antituberculeux basé sur les caractéristiques cliniques. FNABC pour le diagnostic, notamment granulome caséux. Envisagez l'ATT sans confirmation histopathologique pour des	Un essai thérapeutique de traitement antituberculeux (ATT) a été administré. La durée du traitement variait en fonction de la réponse individuelle du patient.	Incision et drainage effectués plusieurs fois pour un abcès récurrent. Excision large non mentionnée dans les contextes fournis.	Un essai thérapeutique de traitement antituberculeux (ATT) a été administré aux patients. FNABC a été utilisé pour le diagnostic, le granulome caséux étant le diagnostic.	La gestion de la douleur et les soins de soutien n'ont pas été spécifiquement abordés dans le document.

	résultats favorables.			Un granulome non caséeux ou une inflammation chronique ont conduit à un essai ATT.	
41	L'excision locale large et le drainage des abcès sont les traitements privilégiés. Traitement optimal non encore établi en raison d'une étiologie peu claire	Corticostéroïdes : Doses variables, orales, 4 à 10 mois. Résolution spontanée : 3,3 mois en moyenne, drainage de l'abcès	Excision locale large réalisée pour une marge radiale minimale sans lésion de 5 à 10 mm. Biopsie incisionnelle obtenue chez des patients présentant une formation d'abcès.	Détails de la thérapie combinée non spécifiés dans les contextes de recherche fournis	Les thérapies d'appoint comme la gestion de la douleur ne sont pas abordées dans le document de recherche.
42	Le traitement stéroïde + méthotrexate est efficace dans la mammite granulomateuse idiopathique. Le traitement par méthotrexate a débuté à raison de 7,5 à 15 mg par semaine.	Méthylprednisolone : 0,5 mg/kg, progressivement réduite à 4 mg/jour en 6 à 8 semaines. Méthotrexate : 7,5 à 15 mg/semaine, par voie orale ou sous-cutanée, pendant 24 mois.	Techniques chirurgicales : excision large, incision et drainage.	Traitement stéroïde + méthotrexate utilisé dans la mammite granulomateuse idiopathique. Dose moyenne du traitement par méthotrexate : 12,9 mg/semaine	Adjunctive therapies included pain management and supportive care

## 3.4 Resolution

### 3.4.1 Définition de la résolution

Comme pour la récurrence, l'hétérogénéité des définitions de la "résolution" complique la comparaison des études. Certaines se basent uniquement sur la disparition des symptômes, d'autres incluent des critères d'imagerie.

(Kok & Telisinghe, 2010): La résolution est définie comme l'absence de récurrence de la masse mammaire ou de formation de fistule après le traitement initial.

(Çetinkaya et al., 2021) : La résolution est définie comme le temps nécessaire pour que les patients se remettent de la mastite granulomateuse idiopathique, avec ou sans traitement, mesuré en mois.

(Berkesoglu et al., 2021): La résolution a été définie comme la régression complète de la maladie sur le plan clinique.

(Aghajanzadeh et al., 2015): La résolution fait référence à l'amélioration des symptômes et à la réponse au traitement, contrôlée cliniquement à l'aide d'examens et d'imagerie, en tenant compte des complications de la corticothérapie.

(Erozgen et al., 2010) : L'étude ne définit pas précisément la résolution utilisée dans le traitement de la mastite granulomateuse idiopathique, mais l'objectif principal est d'éviter la confusion avec le carcinome.

(Ertürk et al., 2022): La résolution dans l'étude est définie comme une régression complète de la lésion entraînant la disparition des plaintes, ou une réponse partielle si la taille de la lésion reste la même après deux séances consécutives.

(Elzahaby et al., 2016) : La résolution a été définie comme l'absence de récurrence détectable au cours de la période médiane de suivi de 19 mois, confirmée par l'examen clinique, l'échographie mammaire et, dans certains cas.

(Bashir et al., 2017) : La résolution est définie comme la disparition complète des symptômes et la prévention de la récurrence à long terme.

(Mizrakli et al., 2015) : La résolution est définie comme la disparition complète des symptômes et la prévention de la récurrence à long terme après un traitement systémique par corticostéroïdes.

(Akbulut et al., 2011) : La résolution est définie comme l'absence de récurrence au cours de la période de suivi de 4 à 8 mois après le traitement.

(Tan et al., 2019) : La récurrence est définie comme une MG survenant après la résolution documentée de l'épisode initial.

(Pandey et al., 2014): La récurrence est définie comme la réapparition des symptômes après un traitement.

(Gunduz et al., 2014): Une récurrence a été enregistrée chez deux patientes après 5 et 8 mois.

(Neel et al., 2013): La résolution est définie comme la guérison des patients et l'absence de traitement, avec un délai moyen de 5 ans et 7 mois depuis la dernière avancée.

(Kilic et al., 2016): La résolution est définie comme l'absence de symptômes, l'absence de Mycobacterium tuberculosis dans tout prélèvement et l'absence de récurrence au cours du suivi.

(Oran et al., 2013): La récurrence a été identifiée dans les 5 mois chez les patients traités chirurgicalement et dans les 7 mois chez ceux traités non chirurgicalement.

(Yukawa et al., 2015): La définition de la résolution utilisée dans l'étude est la disparition des lésions hypoéchogènes ou la stabilité des lésions hypoéchogènes pendant plus de 6 mois. Le délai de résolution chez les patients traités par incision et drainage.

(Hugon-Rodin et al., 2012): La résolution a été définie comme étant soit la résolution clinique des symptômes présentés, soit la résolution radiologique de la lésion.

(Shin et al., 2017): La résolution est définie comme l'absence de récurrence des symptômes ou de la maladie après le traitement initial.

(Wang et al., 2021): La résolution a été définie comme la disparition des lésions mammaires et la cicatrisation des ulcérations.

(Altintoprak et al., 2015): La résolution a été définie comme la disparition complète des signes inflammatoires dans le sein affecté, l'inactivité des fistules, la fermeture des orifices des fistules et/ou des érosions cutanées.

(Joseph et al., 2014): La résolution a été définie comme l'absence d'activité de la maladie selon des critères cliniques et de laboratoire spécifiques, notamment l'absence de masse sensible ou enflée à l'examen physique.

(Çetin et al., 2019): Dans l'étude, la résolution est définie comme une régression clinique complète (RCC) en cas d'amélioration clinique et une régression radiologique complète (RRC) en cas de disparition des signes radiologiques. Les patients présentant une RRC et une régression radiologique.

(Liao et al., 2020): La résolution fait référence à l'absence de toute lésion détectée par échographie depuis le diagnostic initial jusqu'à la cicatrisation de la plaie chirurgicale.

(Kaviani et al., 2019): La résolution a été définie comme l'absence totale d'activité de la maladie après le traitement, les différentes modalités affichant des taux variables de guérison complète.

(Yabanoğlu et al., 2015): La résolution fait probablement référence à l'absence de symptômes liés à l'IGM et à des résultats confirmés par une évaluation histopathologique.

(Altunkeser et al., 2019): Dans l'étude, la résolution est définie comme une clinique et radiologique.

(Veerysami et al., 2006): La résolution fait référence à la disparition des symptômes et à la rémission de la granulomatose de Wegener.

(Saied & Moustafa, 2019): Dans l'étude, la résolution fait référence à l'amélioration notable des lésions au début de l'évolution après 6 mois de traitement antituberculeux.

(Kaviani et al., 2014): La résolution comprend l'obtention de marges libres, la prévention de la récurrence locale, la prise en charge rapide des complications, l'évitement des métastases et la garantie de la survie.

(Sakurai et al., 2011): Dans cette étude, la résolution fait référence à la disparition complète des symptômes et des résultats d'imagerie de la mastite granule.

(Lin et al., 2012): La résolution utilisée dans l'étude est la résolution complète des lésions maternelles.

(Nath et al., 2013): Dans cette étude, la résolution est définie comme la disparition complète des lésions du sein gauche rehaussées en périphérie liées à l'imagerie.

(Sharma et al., 1993): Amélioration de tous les cas lors d'un essai thérapeutique de traitement antituberculeux.

(Kiyak et al., 2014): La résolution a été définie comme la disparition ou l'amélioration des lésions, comme indiqué par la confirmation de la résolution des lésions.

(Kehribar et al., 2020): La résolution a été définie comme l'élimination complète des signes inflammatoires, des fistules inactives et la fermeture des trous de fistule et/ou des érosions cutanées dans le sein affecté.

### 3.4.2 Délai de résolution

Les délais de résolution rapportés varient fortement, de quelques semaines à plusieurs mois, en fonction du traitement, de la gravité de la MG et de la définition de la résolution utilisée.

Kok & Telisinghe, (2010): Le délai moyen de résolution était de 15 mois.

Çetinkaya et al., (2021): Suivi sans traitement : 5,6 mois (intervalle 1,3-13,8) ; Traitement systémique par corticostéroïdes : 3,9 mois (intervalle 0,8-9,8).

Postolova et al., (2020): Le délai médian de résolution était de 13 à 15 mois, avec une fourchette de 1 à 30 mois.

Berkesoglu et al., (2021): 10 semaines (8-20 semaines).

Mizrakli et al., (2015): Le délai moyen de résolution avec le traitement à la prednisolone est de 33,6 ans.

Koksall, (2021): Le temps de récupération est calculé à partir de l'admission jusqu'au moment où ces résultats ont disparu, avec un temps de récupération médian.

Akbulut et al., (2011): Le délai de résolution allait de 4 à 28 mois, avec des cas individuels résolus en 5, 6,5 et 27 mois. Le délai moyen de résolution est varié.

Yukawa et al., (2015): Le délai de résolution chez les patients traités par incision et drainage ou par drainage profond multidirectionnel était compris entre 4,5 et 28 mois.

Tan et al., (2019): Le délai moyen/médian de résolution n'est pas précisé.

Shin et al., (2017): Le délai moyen/médian de résolution n'est pas indiqué dans l'article, mais la période médiane de suivi était de 45,5 mois, et les récurrences se sont produites 6 à 12 mois.

Pandey et al. (2014): Le délai médian de résolution complète sous stéroïdothérapie était de 159 jours.

Gunduz et al., (2014): Le délai médian de résolution était de 10 semaines, avec une fourchette de 8 à 20 semaines.

Kilic et al., (2016): Le délai de résolution (durée moyenne/médiane, intervalle) n'est pas directement indiqué.

Oran et al., (2013): Le délai moyen de résolution de la mastite granulomateuse idiopathique dans l'étude était de 14,5 mois.

Liu et al., (2020): Le délai moyen de résolution dans le groupe chirurgical était compris entre 14 et 15 semaines.

Wang et al., (2021): Le délai de résolution variait de 1 à 20 mois.

Joseph et al., (2014): Le délai moyen/médian de résolution des cas qui ont récidivé et qui ont été guéris après une résection chirurgicale large était d'un mois. Les cas ayant subi d'un traitement mini-invasif.

Çetin et al., (2019): Le délai de résolution (durée moyenne/médiane, intervalle) était de 22 semaines pour le groupe T, de 11,7 semaines pour le groupe S, et de 95 à 191 semaines pour l'ensemble.

Liao et al., (2020): Le délai de résolution (durée moyenne/médiane, intervalle) est de 4 à 10 mois.

Kaviani et al., (2019): Le délai de résolution allait de 7 mois avec l'observation à  $13,9 \pm$ .

Yabanoğlu et al., (2015): Traitement conservateur avec des stéroïdes : 6 mois (intervalle : 1-15 mois).

Saied et Moustafa,( 2019): Le délai moyen/médian de résolution dans l'étude était de 26 mois (intervalle : 10-63 mois).

Sakurai et al., (2011): Le délai de résolution (durée moyenne/médiane, intervalle) est de 4 à 10 mois.

Lin et al., (2012): Dans cette étude de cas, le délai de résolution a été d'environ trois mois.

Nath et al.,( 2013):Délai de résolution : 4-6 semaines.

Kiyak et al., (2014): Le délai moyen de résorption des abcès était de 5,1 mois (de 3 à 10 mois).

Kehribar et al., (2020): Le délai moyen de résolution pour les patientes atteintes de mastite granulomateuse idiopathique traitées par stéroïdes + méthotrexate dans le cadre de l'étude était de 19,4 mois.

### 3.4.3 Discussion

Le tableau 06 montre que la définition de la résolution et les délais de résolution varient considérablement entre les études. L'analyse des études sur la résolution de la mastite granulomateuse idiopathique révèle une grande hétérogénéité dans la définition de la résolution et le délai de résolution. Certaines études se basent uniquement sur la disparition des symptômes, tandis que d'autres incluent des critères d'imagerie. Il est important de standardiser la définition de la résolution dans les études futures afin d'obtenir des résultats comparables et de faire progresser la compréhension de la maladie, aussi pour l'objectif d'obtenir une image fiable du délai de résolution. Le délai de résolution varie en fonction du traitement, avec une résolution plus rapide observée avec la chirurgie (1 mois) qu'avec les corticoïdes (6 mois). La variabilité des délais de résolution souligne la nécessité d'une prise en charge individualisée et d'une information claire des patientes sur le délai de résolution attendu en fonction de leur situation

les résultats sont souvent liés au traitement utilisé. Par exemple, les études qui utilisent la corticothérapie rapportent souvent des délais de résolution plus courts que les études qui utilisent d'autres traitements.

Le délai de résolution varie fortement, de quelques semaines à plusieurs mois, en fonction du traitement, de la gravité de la MG et de la définition de la résolution utilisée. Il est crucial de standardiser la définition de la résolution dans les études futures Une définition combinant critères cliniques et d'imagerie permettrait une évaluation plus objective.

**Tableau 6.** Présentes la resolution des patients à partir les 42 articles sélectionner

N	Définition de la résolution utilisée dans l'étude	Délai de résolution
1	Dans l'étude, la résolution est définie comme l'absence de récurrence de la masse mammaire ou de formation de fistule après le traitement initial.	Le délai moyen de résolution était de 15 mois, avec une fourchette de 1 à 80 mois.
2	La résolution est définie comme le temps nécessaire pour que les patients se remettent de la mastite granulomateuse idiopathique, avec ou sans traitement, mesuré en mois.	- Suivi sans traitement : 5,6 mois (intervalle 1,3-13,8) - Traitement systémique par corticostéroïdes : 3,9 mois (intervalle 0,8-9,8)
3	La résolution a été définie comme la disparition complète des symptômes sous traitement, et la rechute comme l'aggravation de la maladie sous traitement ou la récurrence de la maladie après la fin du traitement.	Le délai médian de résolution était de 13 à 15 mois, avec une fourchette de 1 à 30 mois.
4	La résolution a été définie comme la régression complète de la maladie sur le plan clinique et radiologique, obtenue grâce à un traitement aux stéroïdes, à l'administration de méthotrexate et à l'excision chirurgicale si nécessaire. L'absence d'intervention chirurgicale supplémentaire et le maintien d'un contrôle local de la maladie sans conditions défavorables ont indiqué une résolution réussie dans tous les cas.	10 semaines (8-20 semaines)
5	Dans l'étude, la résolution fait référence à l'amélioration des symptômes et à la réponse au traitement, contrôlée cliniquement à l'aide d'exams et d'imagerie, en tenant compte des complications de la corticothérapie et des taux de récurrence.	Le délai de résolution (délai moyen/médian, fourchette) n'est pas explicitement fourni dans le document. L'article se concentre sur les résultats du traitement plutôt que sur le délai spécifique de résolution.
6	L'étude ne définit pas explicitement la résolution utilisée dans le traitement de la mastite granulomateuse idiopathique, mais l'objectif principal est d'éviter la confusion avec le carcinome	Le délai de résolution a été contrôlé sur une durée médiane de suivi de 7 mois, avec une fourchette de 1 à 48 mois. Le



	et de ne pas passer à côté d'une tumeur maligne, les stéroïdes systémiques s'étant avérés utiles dans la lobulite granulomateuse. Les approches thérapeutiques comprennent le drainage pour les abcès et la biopsie/excision pour les lésions BIRADS 5.	délai de résolution peut varier en fonction de la réponse aux différentes modalités de traitement et de la présence d'infections sous-jacentes.
7	La résolution dans l'étude est définie comme une régression complète de la lésion entraînant la disparition des plaintes, ou une réponse partielle si la taille de la lésion reste la même après deux séances consécutives ou s'il y a une réponse partielle dans l'une des lésions.	Le délai de résolution en termes de guérison complète varie d'un patient à l'autre, certains obtenant une guérison complète après la première séance et d'autres nécessitant plusieurs séances pour obtenir une guérison complète.
8	La résolution a été définie comme l'absence de récurrence détectable au cours de la période médiane de suivi de 19 mois, confirmée par l'examen clinique, l'échographie mammaire et, dans certains cas, la mammographie et l'IRM. La récurrence a été spécifiquement définie comme la réapparition des mêmes symptômes après l'ablation chirurgicale de la lésion.	Délai de résolution : 19 mois (intervalle : 8 à 44 mois)
9	Résolution symptomatique, résolution radiographique et présence de lésions persistantes à l'imagerie	Non mentionné (le délai de résolution n'est pas indiqué dans le document)
10	La résolution est définie comme la disparition complète des symptômes et la prévention de la récurrence à long terme après un traitement systémique par corticostéroïdes.	Le délai moyen de résolution avec le traitement à la prednisolone est de 33,6 ans.
11	La définition de la résolution utilisée dans l'étude est la disparition des symptômes, des résultats de l'examen physique et des résultats radiologiques. Le temps de récupération est calculé à partir de l'admission jusqu'au moment où ces résultats ont disparu, avec un temps de récupération médian de 4 mois pour tous les patients IGM.	Le temps de résolution (temps moyen/médian, fourchette) dans Hande Koksals (2021) est le suivant : - Délai moyen de rétablissement : Non communiqué - Délai médian de guérison : 4 mois - Fourchette du délai de guérison : 0,5 à 20 mois
12	Dans l'étude, la résolution a été définie comme l'absence de récurrence au cours de la période de suivi de 4 à 8 mois après le traitement, une diminution significative des plaintes après un mois de traitement, la disparition complète de la masse dans un cas après 3 mois et l'absence de récurrence dans trois cas traités par excision après 4 mois.	Délai de résolution : 1-3 mois

<b>13</b>	La définition de la résolution utilisée dans l'étude est la disparition des lésions hypoéchogènes ou la stabilité des lésions hypoéchogènes pendant plus de 6 mois. Le délai de résolution chez les patients traités par incision et drainage ou par drainage profond multidirectionnel était compris entre 4,5 et 28 mois.	Le délai de résolution allait de 4 à 28 mois, avec des cas individuels résolus en 5, 6,5 et 27 mois. Le délai moyen de résolution variait de 6 mois à 7 semaines. La corticothérapie a entraîné une rémission complète en 5 à 10 mois chez les patients sans formation d'abcès.
<b>14</b>	Réduction du nombre de rechutes par an après le traitement à la prednisone par rapport à avant le traitement	Le délai moyen de résolution sous stéroïdothérapie est de $4,5 \pm 1,3$ mois, avec un suivi étroit pendant les premières semaines de traitement. La corticothérapie est recommandée en première intention.
<b>15</b>	La résolution a été définie comme étant soit la résolution clinique des symptômes présentés, soit la résolution radiologique de la lésion. La récurrence a été définie comme une MG survenant après la résolution documentée de l'épisode initial.	Le délai moyen de résolution était de 17,3 jours pour la prednisolone et de 3,6 jours pour les antibiotiques, avec un délai médian de résolution de 14,5 mois.
<b>16</b>	Dans l'étude, la résolution est définie comme l'absence de récurrence des symptômes ou de la maladie après le traitement initial.	Le délai moyen/médian de résolution n'est pas explicitement indiqué dans l'article, mais la période médiane de suivi était de 45,5 mois, et les récurrences se sont produites 6 à 12 mois après le traitement initial. Les récurrences se sont améliorées après une durée médiane de 2,5 mois de traitement aux stéroïdes.
<b>17</b>	La résolution a été définie comme l'absence de douleur, de gonflement, d'érythème, de sensibilité et de grosseur après le traitement. Le délai de résolution complète a été mesuré comme le nombre de jours entre le début du traitement et le dernier jour de traitement. La récurrence a été définie comme la réapparition des symptômes après une résolution complète et une période sans symptômes, tandis qu'une poussée a été définie comme une augmentation des symptômes pendant le traitement. Les effets secondaires du traitement ont également été pris en compte et définis comme tout symptôme résultant du traitement.	Le délai médian de résolution complète sous stéroïdothérapie était de 159 jours, avec un intervalle interquartile de 120 à 241 jours.

<b>18</b>	La résolution a été définie comme la disparition complète des symptômes et des signes inflammatoires de la peau du sein après 8 semaines de traitement, avec un délai médian de résolution de 10 semaines. Une récurrence a été observée chez deux patientes après 5 et 8 mois. Des recherches supplémentaires sont nécessaires pour déterminer la dose optimale et l'efficacité de la thérapie stéroïdienne topique dans le traitement de l'IGM.	Le délai médian de résolution était de 10 semaines, avec une fourchette de 8 à 20 semaines.
<b>19</b>	Dans l'étude, la résolution est définie comme la guérison des patients et l'absence de traitement, avec un délai moyen de 5 ans et 7 mois depuis la dernière poussée.	Délai de résolution : Le temps moyen écoulé depuis la dernière poussée était de 5 ans et 7 mois, allant de 5 mois à 10 ans et 6 mois.
<b>20</b>	La résolution a été définie comme l'absence de symptômes, l'absence de Mycobacterium tuberculosis dans tout prélèvement et l'absence de récurrence au cours du suivi. Le traitement comprenait des antibiotiques tels que le pyrazinamide, la streptomycine ou l'éthambutol pendant la période initiale de deux mois.	Le délai de résolution (durée moyenne/médiane, intervalle) n'est pas directement indiqué dans l'article, mais on peut en déduire que pour les 13 patients qui ont eu besoin d'un traitement prolongé, le délai de résolution se situe entre 9 et 12 mois. La durée moyenne des symptômes avant l'admission était de 35,5 jours.
<b>21</b>	Dans l'étude, la résolution fait référence au traitement réussi de la maladie récurrente par une stéroïdothérapie répétée, une intervention chirurgicale ou une combinaison des deux, conduisant à d'excellents résultats sans nécessiter d'intervention chirurgicale. La récurrence a été identifiée dans les 5 mois chez les patients traités chirurgicalement et dans les 7 mois chez ceux traités non chirurgicalement. Il est essentiel d'adapter le traitement à l'état clinique du patient pour obtenir de bons résultats.	Le délai moyen de résolution de la mastite granulomateuse idiopathique dans l'étude était de 14,5 mois.
<b>22</b>	La résolution dans l'étude est définie sur la base des effets cliniques observés du traitement avant l'opération, classés en niveaux excellent, efficace et inefficace. Une excellente résolution comprend des améliorations spécifiques des symptômes, un soulagement de la douleur, une réduction de la masse et une diminution de l'exsudation de la plaie. Une résolution efficace implique certaines améliorations, tandis qu'une résolution inefficace indique l'absence d'amélioration significative et l'aggravation possible des symptômes.	Non mentionné (le délai de résolution n'a pas été indiqué dans le document)

23	La rémission complète (RC) a été définie comme la disparition de la tuméfaction locale, de l'érythème, de la sensibilité et l'absence de toute anomalie à l'examen échographique après le traitement.	Temps de résolution (moyenne) : Groupe A - 84,0 ± 12,2 jours, Groupe B - 76,1 ± 15,2 jours
24	La résolution a été définie comme la disparition des lésions mammaires et la cicatrisation des ulcérations cutanées.	Le délai de résolution dans le groupe chirurgical était compris entre 14 et 30 jours, avec un délai médian de 25 jours. Dans le groupe non chirurgical, le délai médian de résolution était de 258 jours.
25	La résolution a été définie comme la disparition complète des signes inflammatoires dans le sein affecté, l'inactivité des fistules, la fermeture des orifices des fistules et/ou des érosions cutanées, conduisant à une guérison complète.	Le délai de résolution (durée moyenne/médiane, intervalle) est de 8,2 semaines (4-12 semaines).
26	La résolution a été définie comme l'absence d'activité de la maladie selon des critères cliniques et de laboratoire spécifiques, notamment l'absence de masse sensible ou enflée à l'examen physique, des marqueurs inflammatoires normaux et une durée d'au moins 3 semaines. Le traitement à la prednisone a conduit à une résolution complète chez 80 % des patients, tandis qu'un essai diagnostique de l'IRPE a montré une réponse favorable chez les patients qui n'avaient pas répondu aux traitements précédents.	Le délai de résolution variait de 1 à 20 mois, avec un suivi moyen de 15 mois.
27	Dans l'étude, la résolution est définie comme une régression clinique complète (RCC) en cas d'amélioration clinique et une régression radiologique complète (RRC) en cas de disparition des signes radiologiques. Les patients présentant une RRC et une régression radiologique incomplète (RRI) sont considérés comme répondant au traitement, tandis que ceux présentant une progression clinique et radiologique ou une absence d'amélioration sont classés comme ne répondant pas au traitement (URT).	Le délai de résolution (durée moyenne/médiane, intervalle) était de 22 semaines pour le groupe T, de 11,7 semaines pour le groupe S, et de 95 à 191 semaines pour l'ensemble.
28	La résolution fait référence à l'absence de toute lésion détectée par échographie depuis le diagnostic initial jusqu'à la cicatrisation de la plaie chirurgicale.	Le délai moyen/médian de résolution des cas qui ont récidivé et qui ont été guéris après une résection chirurgicale large était d'un mois. Les cas ayant bénéficié d'un traitement mini-invasif après drainage se sont rétablis en moins d'une semaine sans récurrence. L'article suggère que le traitement

		mini-invasif peut être aussi sûr et efficace que la chirurgie traditionnelle de résection large pour les tumeurs mammaires plus importantes d'un diamètre de 3 à 6 cm.
29	La résolution a été définie comme l'absence totale d'activité de la maladie après le traitement, les différentes modalités montrant des taux variables de guérison complète et de récurrence.	Le délai de résolution allait de 7 mois avec l'observation à $13,9 \pm 10,4$ semaines avec la prednisolone, et variait pour les autres traitements.
30	Dans l'étude, la résolution fait probablement référence à l'absence de symptômes liés à l'IGM et à des résultats confirmés par une évaluation histopathologique.	Délai de résolution (durée moyenne/médiane, intervalle) : - Traitement chirurgical : 1 mois (intervalle : 1-5 mois) - Traitement conservateur avec des stéroïdes : 6 mois (intervalle : 1-15 mois)
31	Dans l'étude, la résolution a été définie comme une rémission complète des symptômes, les rechutes étant traitées efficacement avec du méthotrexate à faible dose.	Non mentionné (pas d'information spécifique sur le temps moyen/médian de résolution des symptômes IGM)
32	Dans l'étude, la résolution est définie comme une amélioration clinique et radiologique, les cas asymptomatiques et les BI-RADS 1 et 2 lors des suivis radiologiques étant considérés comme des traitements réussis.	Délai moyen de résolution : 2,32 ans (intervalle : 1-7 ans)
33	Dans cette étude, la résolution fait référence à la guérison des lésions, à l'absence de récurrences et à un pronostic favorable à long terme, avec la nécessité éventuelle d'une mastectomie totale dans certains cas.	Non mentionné
34	Dans cette étude, la résolution fait référence à la disparition des symptômes et à la rémission de la granulomatose de Wegener après un traitement aux stéroïdes et au cyclophosphamide.	Non mentionné
35	Dans l'étude, la résolution fait référence à l'amélioration notable des lésions au début de l'évolution après 6 mois de traitement antituberculeux (ATT) et à l'absence de nécessité d'intervention chirurgicale dans les cas cliniquement suspects de mastite tuberculeuse.	Sans objet (l'article ne fournit pas de moyenne ou d'intervalle spécifique pour le délai de résolution de la mammite tuberculeuse).
36	La résolution de l'étude comprend l'obtention de marges libres, la prévention de la récurrence locale, la prise en charge rapide des complications, l'évitement des métastases et la garantie de la survie globale.	Le délai moyen/médian de résolution dans l'étude était de 26 mois (intervalle : 10-63 mois).

37	Dans cette étude, la résolution fait référence à la disparition complète des symptômes et des résultats d'imagerie de la mastite granulomateuse idiopathique (MGI) après une thérapie aux stéroïdes, l'échographie étant considérée comme une excellente modalité d'évaluation du résultat du traitement.	Le délai de résolution (durée moyenne/médiane, intervalle) est de 4 à 10 mois.
38	La résolution utilisée dans l'étude est la résolution complète des lésions mammaires associées à la mastite granulomateuse idiopathique.	Dans cette étude de cas, le délai de résolution a été d'environ trois mois.
39	Dans cette étude, la résolution est définie comme la disparition complète des lésions du sein gauche rehaussées en périphérie observées à l'imagerie.	Délai de résolution : 4-6 semaines
40	Amélioration de tous les cas lors d'un essai thérapeutique de traitement antituberculeux	Non applicable
41	La résolution a été définie comme la disparition ou l'amélioration des lésions, comme indiqué par la confirmation de la résolution des lésions, l'absence de symptômes, la réduction des lésions au fil du temps et la comparaison des résultats du traitement.	Le délai moyen de résorption des abcès était de 5,1 mois (de 3 à 10 mois).
42	La résolution a été définie comme l'élimination complète des signes inflammatoires, des fistules inactives et la fermeture des trous de fistule et/ou des érosions cutanées dans le sein affecté.	Le délai moyen de résolution pour les patientes atteintes de mastite granulomateuse idiopathique traitées par stéroïdes + méthotrexate dans le cadre de l'étude était de 19,4 mois.

### 3.5 Récurrence

#### 3.5.1 Définition de la résolution

Il y a une grande variété de définitions de résolution utilisées dans les études. Certaines études se basent uniquement sur la disparition des symptômes cliniques (Altintoprak et al., 2015; Berkesoglu et al., 2021; Canalejo-Castrillero et al., 2014; Çetinkaya et al., 2021; Eroztgen et al., 2010; Kaviani et al., 2014, 2019; Kehribar et al., 2020; Kiyak et al., 2014; Kok & Telisinghe, 2010; Koksall, 2021; Mizrakli et al., 2015; Nath et al., 2013; Saied & Moustafa, 2019; Shin et al., 2017; Tan et al., 2019; Veerysami et al., 2006; Wang et al., 2021; Yabanoğlu et al., 2015), tandis que d'autres incluent des critères d'imagerie (Aghajanzadeh et al., 2015; Altunkeser et al., 2019; Bashir et al., 2017; Çetin et al., 2019; Elzahaby et al., 2016; Ertürk et al., 2022; Gunduz et al., 2014; Hugon-Rodin et al., 2012; Joseph et al., 2014; Kilic et al., 2016; Liao et al., 2020; Lin et al., 2012; Liu et al., 2020; Neel et al., 2013; Pandey et al., 2014; Postolova et al., 2020; Sharma et al., 1993; Yukawa et al., 2015; Zhang et al., 2020).

### 3.5.2 Taux de récurrence

Les taux de récurrence varient considérablement d'une étude à l'autre, allant de 0 % à plus de 50 %. Les différences de taux de récurrence peuvent être dues aux différences de populations étudiées, de traitements utilisés, de durées de suivi et de définitions de la récurrence.

Kok & Telisinghe, (2010) montre un taux de récurrence de 23 % à 14 mois, 0 % à 17 mois et 0 % à 34 mois.

Çetinkaya et al., (2021) montre un taux de récurrence de 11,9 % à 14 mois.

Berkesoglu et al., (2021) montre un taux de récurrence élevé, nécessitant un suivi étroit.

Aghajanzadeh et al., (2015) montre un taux de récurrence variant de 5,5 % à 50 %.

Erozgen et al., (2010) montre un taux de récurrence de 11 % à 11 mois.

Ertürk et al., (2022) montre qu'aucun patient n'a eu de récurrence dans le groupe 1 après traitement.

Elzahaby et al., (2016) montre un taux de récurrence de 42,9 % lors de la réduction de la dose de corticostéroïdes.

Koksal, (2021) montre un taux de récurrence de 7,7 % dans l'étude.

Yukawa et al., (2015) montre un taux de récurrence pouvant atteindre 50,8 %.

Tan et al., (2019) montre un taux de récurrence de 17,7 % à 14,5 mois et 17,7 % à 252 jours.

Wang et al., (2021) montre un taux de récurrence de 10,7 % après un traitement topique aux stéroïdes.

Kaviani et al., (2019) montre que la récurrence est enregistrée chez les patients atteints de granulomatose de Wegener.

Saied & Moustafa, 2019) montre un taux de récurrence élevé dans les études antérieures.

Kehribar et al., (2020) montre que la récurrence se produit chez 3 % des patients 3 mois après le traitement.

Cette variabilité souligne la complexité de la MG et l'importance d'identifier les facteurs de risque de récurrence (âge, type de MG, traitement initial) pour une prise en charge personnalisée.

### 3.5.3 Localisation de la récurrence

Seules quelques études précisent la localisation de la récurrence (même sein, sein controlatéral). L'étude 5 mentionne des récurrences controlatérales et homolatérales, suggérant un possible rôle de facteurs systémiques ou hormonaux dans la MG.

### 3.5.4 Observations supplémentaires

Les corticostéroïdes sont couramment utilisés pour traiter la MG, mais ils sont associés à un risque élevé de récurrence (par exemple, Akbulut et al., 2011; Kaviani et al., 2014, 2019; Yukawa et al., 2015).

Le méthotrexate est une option de traitement alternatif pour la MG, et les études ont montré qu'elle avait un taux de récurrence acceptable (par exemple, Akbulut et al., 2011; Haddad et al., 2020; Kehribar et al., 2020).

Plusieurs études ont révélé que la chirurgie pouvait être un traitement efficace pour la MG, mais il y a un risque élevé de récurrence (par exemple, Altintoprak et al., 2015; Altunkeser et al., 2019; Liao et al., 2020; Pandey et al., 2014; Yabanoğlu et al., 2015).

La gestion de la douleur et les soins de soutien sont importants pour les patients atteints de MG, mais ils ne sont pas toujours mentionnés dans les études (par exemple, Altintoprak et al., 2015; Canalejo-Castrillero et al., 2014; Çetin et al., 2019; Gunduz et al., 2014; Joseph et al., 2014; Kaviani et al., 2014, 2019; Kehribar et al., 2020; Kilic et al., 2016; Kiyak et al., 2014; Nath et al., 2013; Neel et al., 2013; Oran et al., 2013; Pandey et al., 2014; Sharma et al., 1993; Shin et al., 2017; Wang et al., 2021; Yabanoğlu et al., 2015).

### 3.5.5 Conclusion

Ce tableau 07 présente un aperçu de la définition de la récurrence et des taux de récurrence rapportés dans différentes études de mammite granulomateuse. Il met en évidence les variations dans la définition de la résolution, les taux de récurrence et la localisation de la récurrence.

**Définition de la résolution** Il existe une grande variété de définitions de la résolution dans les études. Certaines études se concentrent uniquement sur la disparition des symptômes cliniques, tandis que d'autres incluent des critères d'imagerie tels que l'échographie ou l'IRM. Cette hétérogénéité rend la comparaison des taux de récurrence difficile.

**Taux de récurrence** Les taux de récurrence rapportés varient considérablement, allant de 0% à plus de 50%, reflétant l'hétérogénéité des populations étudiées, des traitements utilisés, des durées de suivi et des définitions de la récurrence.

**Localisation de la récurrence** Peu d'études précisent la localisation de la récurrence (même sein, sein controlatéral). Certaines études indiquent des récurrences controlatérales et homolatérales, suggérant un possible rôle des facteurs systémiques ou hormonaux dans la mammite granulomateuse.



Il est important de noter que la variabilité dans la définition de la résolution, le taux de récurrence et la localisation de la récurrence soulignent la complexité de la mammite granulomateuse et la nécessité d'études plus rigoureuses pour mieux comprendre cette maladie.

**Tableau7.** Présentes récurrence des patients à partir les 42 articles sélectionner

N°	Définition de la résolution utilisée dans l'étude par exemple : disparition complète des symptômes, imagerie	Taux de récurrence à différents points de suivi	Localisation de la récurrence (même sein, sein controlatéral)
1	Taux de récurrence après excision utilisés comme définition de la récurrence	Taux de récurrence à 14 mois : 23% Taux de récurrence à 17 mois : 0% Taux de récurrence à 34 mois : 0%	La résolution dans l'étude a été définie comme la disparition complète des symptômes. L'imagerie n'a pas été spécifiquement mentionnée comme critère de résolution.
2	Un taux de récurrence de 11,9 % a été utilisé dans l'étude. Le taux de récurrence a été déterminé à 11,9 % dans la recherche.	Le taux de récurrence était de 11,9 % chez les patients atteints de mammite granulomateuse idiopathique.  42,9 % ont présenté une récurrence lors de la réduction de la dose du traitement aux corticostéroïdes	Résolution dans l'étude : disparition des symptômes et évaluation par imagerie
3	Aggravation ou récurrence de la maladie après la fin du traitement.	94 % d'amélioration à 3 mois, 94,4 % à 6 mois  75 % ont obtenu une rémission après 15 mois de traitement	Résolution définie comme la disparition complète des symptômes et des résultats d'imagerie
4	Récurrence : la masse persiste, fistule non cicatrisante, pas d'amélioration des symptômes.	Le taux de récurrence était élevé, nécessitant un suivi étroit.	Résolution définie comme la disparition complète des

		La période médiane de suivi a dépassé 3 ans sans récurrence.	symptômes et des résultats d'imagerie
5	Récurrence du sein controlatéral et du sein homolatéral au cours du suivi	Les taux de récurrence variaient de 5,5 à 50 après excision Récurrence développée chez 11 patients de l'étude	La résolution dans l'étude fait référence à la disparition complète des symptômes après le traitement
6	Récurrence après drainage d'un abcès traité par drainages répétés et corticoïdes.	Récurrence à 11 mois chez un patient avec drainage d'abcès.  Une récurrence 11 mois après le premier traitement.	La résolution dans l'étude fait référence à la disparition complète des symptômes.  Les résultats de l'imagerie peuvent également indiquer la résolution de la maladie
7	Taux de récurrence mesuré pour les patients subissant différentes méthodes de traitement.  La récurrence est définie comme la réapparition des symptômes au cours d'une période déterminée.  Taux de récurrence comparé entre les patients traités par corticoïdes locaux et par chirurgie.	Aucune récurrence chez les patients du groupe 1 après traitement.  Récurrence chez 15 patients du groupe 2 après traitement.  Récurrence chez 10 patients avec excision large et 5 avec excision locale.	Résolution définie comme une régression complète des lésions évaluées par l'USG.  Réponse partielle si la taille de la lésion reste la même après deux séances.
8	Réapparition des symptômes après ablation chirurgicale de la lésion.	Taux de récurrence de 8,7 % après excision chirurgicale à 19 mois.  Taux de récurrence allant de 21 % à environ 50 % après la chirurgie.	Résolution définie comme la disparition des symptômes après excision chirurgicale
9	Récurrence non définie dans l'étude.	Taux de récurrence : 50 %	Résolution dans l'étude : Résolution symptomatique et

		Rechute après arrêt des stéroïdes : 4 patients sur 6	radiographique complète documentée.
10	Récidive après période sans maladie, observée chez 67,3 % des patients.  Maximum de quatre récurrences chez 10,2 % des patients.	67,3 % ont eu deux récurrences après 3 mois de suivi  10,2% ont connu quatre récurrences, le maximum observé dans l'étude	La résolution dans l'étude fait référence à la disparition complète de la maladie.
11	Récidive de la maladie chez 10 patients.  Développement d'une rechute chez 10 patients	Le taux de récurrence était de 7,7 % dans l'étude.  Les taux de rechute variaient de 7,1 % à 11,1 % avec différents traitements.	Résolution définie comme la disparition complète des symptômes après le traitement.  Résolution non explicitement définie en termes de résultats d'imagerie
12	Récidive observée lors des visites de suivi chez les patients ayant subi une excision.  Taux de récurrence de 16 à 50 % chez les patients sous suivi étroit.	Récurrence à 1 mois de suivi chez les patients excisés.  Aucune récurrence 4 mois après le traitement avec diminution de la taille de la masse.	La résolution dans l'étude fait référence à la disparition complète des symptômes. L'imagerie a été utilisée pour confirmer la résolution dans l'étude
13	Taux de récurrence jusqu'à 50,8 % chez les patients traités par corticostéroïdes.  Rémission complète en 5 à 10 mois avec traitement corticoïde.	Le taux de récurrence peut atteindre 50 % à 105 semaines. Le taux de récurrence varie de 3 à 27 mois	La résolution de l'étude faisait référence à une disparition complète des symptômes.  L'imagerie a été utilisée pour confirmer la résolution dans l'étude
14	Nombre de rechutes par an mesuré avant et après traitement.  Récurrences analysées avant et après corticothérapie.	Avant traitement stéroïdien : 4,03 rechutes par an.	La résolution dans l'étude a été définie comme la disparition complète des symptômes

		Après traitement par prednisone : 1,11 rechute par an.	
15	Récidive définie comme la réapparition des symptômes de mammite granulomateuse après le traitement.  Récidive indiquée par la réapparition de signes et symptômes inflammatoires.	Taux de récidive à 14,5 mois : 17,7%  Taux de récidive à 252 jours : 17,7%  Taux de non-récidive : 71,7%	Résolution définie comme la disparition complète des symptômes cliniques et des résultats d'imagerie.
16	Récidive définie comme le retour des symptômes après le traitement initial.  Taux de récidive comparé entre les groupes d'excision large et de corticothérapie	Les thérapies d'appoint comme la gestion de la douleur et les soins de soutien n'ont pas été discutées.	Résolution définie comme la disparition complète des symptômes et la normalisation de l'imagerie
17	Récidive : les symptômes réapparaissent après une résolution complète et une période sans symptômes.  Flare : Les symptômes augmentent pendant le traitement, à l'exclusion des données manquantes.	Les thérapies d'appoint comme la gestion de la douleur ne sont pas abordées dans le document de recherche.	Résolution définie comme disparition complète des symptômes.  Imagerie non spécifiée comme critère de résolution dans l'étude.
18	Les taux de récidive variaient entre 16 et 50 % dans l'étude.	Les thérapies d'appoint comme la gestion de la douleur ne sont pas abordées dans le document de recherche.	Résolution dans l'étude : disparition des signes d'inflammation au sein La résolution inclut les fistules inactives et les orifices de fistule fermés
19	Récidive définie comme la réapparition de la maladie après rémission. La rechute fait référence au retour d'une inflammation active.	Les thérapies d'appoint comprenaient la gestion de la douleur et les soins de soutien.	Résolution définie comme la disparition complète des symptômes et la normalisation de l'imagerie
20	Les lésions récurrentes dans les formations de masse ont été	thérapies d'appoint non spécifiées dans le	Résolution dans l'étude : Disparition complète des

	considérées comme une récurrence dans l'étude.	contexte du document de recherche fourni.	symptômes et des anomalies d'imagerie.
21	La récurrence de la maladie après le traitement initial était considérée comme une récurrence.	Les traitements d'appoint comprennent les corticostéroïdes et les antibiotiques pour le traitement par IGM.	Résolution définie comme une disparition complète des symptômes ou une normalisation de l'imagerie
22	Récurrence définie comme le retour des symptômes après la fin du traitement.  Taux de récurrence comparé entre les groupes de traitement et les groupes témoins après le traitement	Les thérapies complémentaires comprenaient la médecine traditionnelle chinoise pour la cicatrisation des plaies.  La gestion de la douleur impliquait un traitement antibiotique anti-inflammatoire après la chirurgie	Résolution définie comme la disparition complète des symptômes et l'amélioration de l'imagerie.
23	Taux de récurrence utilisé comme mesure de la récurrence dans l'étude.	Les traitements d'appoint comprenaient la décoction orale postopératoire de Yanghe pour les patients IGM.  Le régime de décoction de Yanghe a été administré quotidiennement pendant 3 mois après l'opération.	Résolution définie comme la disparition complète des symptômes après l'intervention chirurgicale. Imagerie non spécifiée comme critère de résolution dans l'étude
24	Récurrence définie comme la réapparition de symptômes ou de complications après le traitement.	Les thérapies d'appoint comme la gestion de la douleur ne sont pas abordées dans le document.	La résolution dans l'étude a été définie comme la disparition complète des symptômes.

			L'imagerie a été utilisée pour confirmer la résolution de la maladie.
25	Récidive observée chez les patients une fois guéris.  Taux de rechute de 10,7 % après un traitement topique aux stéroïdes.  Patients présentant des symptômes réapparaissant après la guérison initiale.	Thérapies d'appoint non abordées dans le document de recherche sur le traitement par IGM.	Résolution définie comme disparition complète des signes inflammatoires du sein.  La résolution inclut l'inactivité des fistules et la fermeture des orifices de la fistule. Imagerie non spécifiée dans le cadre des critères de résolution de l'étude.
26	La récidive est définie comme une récidive ou une poussée de la maladie après le traitement.	Douleur gérée avec les AINS et le tramadol.  Les soins de soutien comprenaient des interventions physiques comme l'aspiration à l'aiguille.	Résolution définie comme l'absence totale d'activité de la maladie, imagerie normale
27	Taux de récidive défini comme le retour des symptômes après le traitement	Les thérapies d'appoint comme la gestion de la douleur ne faisaient pas partie de l'étude.	Résolution définie comme une régression clinique complète, disparition des signes radiologiques
28	Récidive définie comme la réapparition de la lésion après le traitement. Taux de récidive mesuré par la réapparition de la lésion	Les traitements d'appoint comprenaient une corticothérapie et une coupe rotative mini-invasive.	La résolution dans l'étude fait référence à la disparition complète des symptômes.  L'imagerie a été utilisée pour classer les lésions et guider les décisions de traitement.
29	Récidive observée chez les patients atteints de mammite granulomateuse idiopathique.	AINS et prednisolone utilisés pour la gestion de la douleur chez les patients IGM.  Une observation étroite et les AINS ont	La résolution dans l'étude fait référence à la disparition complète des symptômes.  L'imagerie n'a pas été spécifiquement mentionnée

	Taux de récurrence de la maladie et réponse aux différentes modalités thérapeutiques évaluées.	conduit à une guérison complète des patients	dans la définition de la résolution.
30	Taux de récurrence défini comme la réapparition de symptômes ou d'une maladie.	Les thérapies d'appoint comprennent la gestion de la douleur et les soins de soutien	La résolution dans l'étude fait référence à la disparition complète des symptômes.  L'imagerie n'a pas été spécifiquement mentionnée dans la définition de la résolution.
31	La récurrence des symptômes au cours de la période de suivi était considérée comme une récurrence.	Les thérapies d'appoint comme la gestion de la douleur n'ont pas été abordées dans l'étude.	Résolution définie comme une rémission complète des symptômes et des résultats d'imagerie
32	La récurrence de l'IGM après traitement était considérée comme une récurrence.	La thérapie aux stéroïdes peut diminuer le taux de récurrence chez les patients IGM.  Les interventions chirurgicales ne sont pas recommandées en raison de mauvais résultats esthétiques.	La résolution dans l'étude fait référence à la disparition complète des symptômes
33	Risque de récurrence après la fin du traitement. Forte probabilité de réapparition de la maladie	Les traitements d'appoint comprennent les corticostéroïdes, le méthotrexate et les interventions chirurgicales.	La résolution dans l'étude fait référence à la disparition complète des symptômes. L'imagerie peut montrer des lésions hipocœiques irrégulières avec des extensions tubulaires
34	Récurrence des symptômes de la granulomatose de Wegener après traitement	Stéroïdes intraveineux et cyclophosphamide pour une rémission rapide de la granulomatose de Wegener.	Résolution définie comme la disparition complète des symptômes et des résultats d'imagerie.

		Un suivi à long terme est nécessaire en raison des rechutes potentielles de la maladie	
35	<p>Taux de récurrence après une large excision chirurgicale locale dans des études antérieures.</p> <p>Taux élevé de rechute chez les patients nécessitant un traitement aux stéroïdes</p>	<p>Chirurgie non recommandée, se concentrer sur l'ATT empirique pendant 6 mois.</p> <p>Des méthodes de diagnostic multidisciplinaires sont nécessaires pour exclure une tumeur maligne</p>	Résolution définie comme la disparition complète des symptômes et l'amélioration de l'imagerie
36	<p>Récurrence définie comme le retour local du cancer après l'intervention chirurgicale.</p> <p>La récurrence a conduit à une mastectomie complète dans certains cas.</p>	<p>Les traitements oncologiques néoadjuvants et adjuvants ont été administrés sur la base de lignes directrices.</p> <p>Une radiothérapie séquentielle a été administrée à tous les patients après l'opération</p>	La résolution dans l'étude fait référence à la disparition complète des symptômes.
37	Récurrence après la fin de la corticothérapie.	Thérapies d'appoint non mentionnées dans l'étude sur le traitement de la mammite granulomateuse.	<p>Résolution définie comme disparition complète de la masse par échographie.</p> <p>Imagerie utilisée pour confirmer la résolution : échographie, IRM de contraste et palpation</p>
38	Récurrence des symptômes ou de la maladie après le traitement initial.	Les thérapies d'appoint comprennent la	Résolution définie comme la disparition complète des symptômes et la normalisation de l'imagerie.



		gestion de la douleur et les soins de soutien	
39	Récidive de la maladie après la fin du traitement.	Un traitement combiné avec la ciprofloxacine et l'azithromycine a entraîné une régression des lésions.  Aucune récurrence observée après 4 semaines de traitement combiné.	La résolution dans l'étude fait référence à une disparition complète des anomalies d'imagerie
40	La récurrence est définie comme le retour des symptômes après une amélioration initiale	La gestion de la douleur et les soins de soutien n'ont pas été spécifiquement abordés dans le document.	Résolution définie comme un soulagement complet des symptômes et une amélioration de l'imagerie.  Disparition des symptômes, soulagement de la mastalgie et réduction de la masse mammaire observée.
41	Le taux de récurrence était défini comme le retour des symptômes. La récurrence a été surveillée après le traitement pour détecter la réapparition des symptômes.	Les thérapies d'appoint comme la gestion de la douleur ne sont pas abordées dans le document de recherche.	La résolution dans l'étude fait référence à la disparition complète des symptômes
42	Récurrence des douleurs, mammites ou abcès 3 mois après le traitement.	Les thérapies d'appoint comprenaient la gestion de la douleur et les soins de soutien	Résolution dans l'étude : disparition complète des symptômes et des résultats d'imagerie

### 3.6 Événements indésirables

Les EI sont souvent observés mais ne sont pas toujours systématiquement recherchés ou rapportés dans les études (ex: Canalejo-Castrillero et al., 2014; Çetinkaya et al., 2021; Kaviani et al., 2014, 2019; Kilic et al., 2016; Kiyak et al., 2014; Kok & Telisinghe, 2010; Liu et al., 2020;

Nath et al., 2013; Neel et al., 2013; Postolova et al., 2020; Saied & Moustafa, 2019; Sharma et al., 1993; Shin et al., 2017; Tan et al., 2019; Yabanoğlu et al., 2015).

On note une grande hétérogénéité des protocoles et des méthodes d'évaluation des EI, ce qui rend difficile la comparaison entre les études.

La plupart des études se concentrent sur un seul type de traitement, ce qui rend difficile l'évaluation globale des EI.

Malgré la présence de nombreux EI, le manque de données standardisées sur la fréquence et la gravité des EI limitent la comparaison des traitements et la prise de décision éclairée.

Un suivi rigoureux et une standardisation des critères d'évaluation des EI sont nécessaires pour améliorer la qualité des études et la prise en charge des patients.

Le tableau présente les résultats de 42 études sur la mammite granulomateuse idiopathique. Les études examinent une variété de traitements, notamment la corticothérapie, le méthotrexate, la chirurgie, les antibiotiques et les traitements traditionnels chinois. Le tableau indique également es événements indésirables liés à chaque traitement.

### 3.6.1 Corticothérapie

Les effets indésirables de la corticothérapie sont rapportés dans de nombreuses études, notamment l'intolérance au glucose, le syndrome de Cushing, la prise de poids, la candidose buccale, la gastrite et les troubles de la glycémie, Thrombose, Hirsutisme, Atrophie cutanée, Mauvais sommeil (Akbulut et al., 2011; Altintoprak et al., 2015; Gunduz et al., 2014; Hugon-Rodin et al., 2012; Lin et al., 2012; Neel et al., 2013; Oran et al., 2013; Pandey et al., 2014; Shin et al., 2017; Tan et al., 2019; Veerysami et al., 2006; Yabanoğlu et al., 2015; Yukawa et al., 2015).

L'étude 30 note que les patients ayant subi un traitement ont présenté un taux plus élevé d'événements indésirables.

la corticothérapie peut également provoquer une perte de cheveux (Hugon-Rodin et al., 2012) et une atrophie cutanée (Liao et al., 2020).

### 3.6.2 Méthotrexate

Le méthotrexate est un traitement efficace pour la mammite granulomateuse idiopathique (articles 12, 24, 29, 31, 36)(Akbulut et al., 2011; Haddad et al., 2020; Kaviani et al., 2014, 2019; Wang et al., 2021).

Les effets indésirables du méthotrexate comprennent la nausée, les maux de tête, une diminution de l'appétit et des changements de la fonction hépatique (Haddad et al., 2020).

La perte de cheveux a été signalée chez deux patients (Haddad et al., 2020; Hugon-Rodin et al., 2012).

### 3.6.3 Chirurgie

La chirurgie est efficace pour la mammite granulomateuse idiopathique, mais elle comporte un risque de récurrence (Canalejo-Castrillero et al., 2014; Kaviani et al., 2019; Lin et al., 2012; Liu et al., 2020; Mizrakli et al., 2015; Pandey et al., 2014; Tan et al., 2019; Yabanoğlu et al., 2015).

Les complications chirurgicales comprennent la formation de fistules, les cicatrices étendues et la déformation mammaire, des douleurs et les abcès (Shin et al., 2017).

La chirurgie peut également provoquer des hémorragies postopératoires et des problèmes esthétiques (Liao et al., 2020).

### 3.6.4 Traitements traditionnels chinois

La médecine chinoise traditionnelle est également utilisée pour traiter la mammite granulomateuse idiopathique (Liu et al., 2020).

Le traitement par décoction orale de Yanghe s'est avéré efficace (Wang et al., 2021) et a entraîné une faible incidence d'événements indésirables.

### 3.6.5 Antibiotiques

Les antibiotiques sont généralement utilisés pour traiter les infections bactériennes secondaires associées à la mammite granulomateuse idiopathique (Altintoprak et al., 2015; Tan et al., 2019)

Les antibiotiques sont généralement bien tolérés, mais des effets indésirables ont été rapportés dans certaines études comme les ulcères multiples et l'intoxication (Nath et al., 2013; Saied & Moustafa, 2019; Sakurai et al., 2011; Veerysami et al., 2006).

### 3.6.6 Autres traitements

D'autres traitements tels que les immunosuppresseurs, l'immunothérapie et la bromocriptine sont utilisés pour traiter la mammite granulomateuse idiopathique (Liu et al., 2020; Shin et al., 2017).

Clopidogrel: (hémorragie digestive) , Simvastatine: (accidents ischémiques transitoires), Risperidone: (hyperprolactinémie) .

### 3.6.7 Conclusion

Le tableau présente les résultats de 42 études sur la mammite granulomateuse idiopathique. Les études examinent une variété de traitements, notamment la corticothérapie, le méthotrexate, la

chirurgie, les antibiotiques et les traitements traditionnels chinois. Le tableau indique également les événements indésirables liés à chaque traitement.

Le tableau met en évidence une lacune importante dans les données : il manque d'informations précises sur la fréquence et la gravité des événements indésirables associés à chaque traitement. Bien que certaines complications, telles que la récurrence après chirurgie et la formation de fistules, soient mentionnées, leur incidence exacte reste floue.

### 3.6.8 Observations généraux

Les EI sont souvent observés mais ne sont pas toujours systématiquement recherchés ou rapportés dans les études (Canalejo-Castrillero et al., 2014; Çetinkaya et al., 2021; Kaviani et al., 2014, 2019; Kilic et al., 2016; Kiyak et al., 2014; Kok & Telisinghe, 2010; Liu et al., 2020; Nath et al., 2013; Neel et al., 2013; Postolova et al., 2020; Saied & Moustafa, 2019; Sharma et al., 1993; Shin et al., 2017; Tan et al., 2019; Yabanoğlu et al., 2015).

On note une grande hétérogénéité des protocoles et des méthodes d'évaluation des EI, ce qui rend difficile la comparaison entre les études.

La plupart des études se concentrent sur un seul type de traitement, ce qui rend difficile l'évaluation globale des EI.

Malgré la présence de nombreux EI, le manque de données standardisées sur la fréquence et la gravité des EI limitent la comparaison des traitements et la prise de décision éclairée.

Pour la mammite granulomateuse idiopathique (MGI), le traitement conservateur par le médicament rispéridone a montré de bons résultats. La mastalgie a été soulagée à 4 mois chez les patients. Les lésions mammaires ont été complètement résolues après 6 semaines de traitement avec une combinaison de ciprofloxacine et d'azithromycine. L'arrêt du traitement a été provoqué par des événements indésirables tels que l'intolérance au glucose, la formation d'abcès et l'utilisation de corticostéroïdes. Pour les patients souffrant de mammite granulomateuse idiopathique avec des symptômes légers, un traitement conservateur est préférable. Il peut être constitué d'un agent d'épargne de prolactine, de prednisolone par voie orale pour les symptômes graves et d'immunosuppresseurs pour les cas réfractaires. Les taux d'abandon dus à des événements indésirables n'étaient pas précisés dans les contextes. L'arrêt du traitement en raison d'événements indésirables tels que la récurrence de mammite granulomateuse idiopathique et la formation d'abcès peut être géré par une large excision locale ou un drainage d'abcès. Les patients sont régulièrement surveillés pour déceler les effets indésirables pendant le traitement. Dans certains cas, l'arrêt du

traitement a été provoqué par des événements indésirables tels que l'intolérance au glucose et l'utilisation de corticostéroïdes. Le traitement par méthotrexate a été interrompu chez 8 patients en raison d'événements indésirables. Les traitements par méthotrexate et stéroïde n'ont pas signalé d'événements indésirables spécifiques. Le traitement optimal n'a pas été établi, et les médecins préconisent un traitement médical, une excision ou un drainage d'abcès en fonction des besoins spécifiques du patient.

Le MTX et la chirurgie, bien qu'efficaces pour certains cas de MG, peuvent entraîner des EI non négligeables. Une surveillance étroite et une information claire des patientes sur les bénéfices et les risques de ces traitements sont primordiales.

L'absence de standardisation dans la collecte et le reporting des EI rend difficile l'interprétation des résultats. Des efforts concertés sont nécessaires pour harmoniser la surveillance et la documentation des EI dans les études sur la MG.

La balance bénéfice-risque de la corticothérapie doit être soigneusement évaluée, en particulier pour les traitements prolongés. La recherche d'alternatives thérapeutiques mieux tolérées, comme les corticoïdes topiques, est cruciale.

**Tableau 8.** Présente les événements indésirables des patients à partir des 42 articles

N°	Événements indésirables spécifiques signalés pour chaque traitement	Gravité et fréquence des événements indésirables	Gestion des événements indésirables	Taux d'abandon en raison d'événements indésirables
1	Taux de récurrence après excision, formation de fistule et traitement aux corticostéroïdes rapportés.  L'excision chirurgicale, l'incision et le drainage sont les principales modalités de traitement.	Taux de récurrence de 23 % après excision, comparable aux taux rapportés.  La formation de fistules et la récurrence massive sont des complications connues du GM	Antibiotiques pour les infections bactériennes postopératoires.  L'excision chirurgicale est la principale modalité de traitement.  Les corticostéroïdes peuvent être utilisés en postopératoire	Les taux d'abandon dus à des événements indésirables n'étaient pas spécifiquement mentionnés dans le document.

<p>2</p>	<p>Corticostéroïde : Prise de poids, hyperglycémie, syndrome de Cushing.</p> <p>Antibiothérapie : Effets secondaires non précisés dans les contextes fournis.</p>	<p>Le taux de récurrence était de 11,9 % chez les patients atteints de mammite granulomateuse idiopathique.</p> <p>42,9 % ont présenté une récurrence lors de la réduction de la dose du traitement aux corticostéroïdes.</p> <p>Les effets secondaires des approches thérapeutiques n'ont pas été évalués dans l'étude</p>	<p>Événements indésirables gérés par un traitement aux corticostéroïdes ou par une observation sans traitement</p> <p>·</p> <p>Taux de récurrence surveillés, aucune approche thérapeutique standard pour la récurrence</p> <p>·</p> <p>L'excision chirurgicale, les antibiotiques et le suivi sont des options de gestion alternatives</p>	<p>Les taux d'abandon dus à des événements indésirables n'étaient pas précisés dans les contextes.</p>
<p>3</p>	<p>Des nausées et des tests de la fonction hépatique élevés ont été signalés comme effets secondaires.</p> <p>Rechute de la maladie due à une interruption de la contraception et à des tests de la fonction hépatique élevés.</p>	<p>Effets secondaires du méthotrexate : nausées, tests de la fonction hépatique élevés.</p> <p>Rechute de la maladie chez 15,8 % des patients sous traitement par méthotrexate.</p>	<p>Nausées gérées en passant à l'administration sous-cutanée.</p> <p>Des tests de fonction hépatique élevés se sont résolus avec une diminution de la dose de traitement.</p>	<p>Effets secondaires : nausées, tests de la fonction hépatique élevés.</p> <p>Motifs de licenciement : rémission de la maladie.</p>
<p>4</p>	<p>Traitement stéroïdien : Durée médiane de 10 semaines, administré à tous les patients.</p> <p>Méthotrexate : administré chez deux patientes en raison d'une masse mammaire persistante.</p>	<p>Les événements indésirables comprennent une masse mammaire, une hyperémie cutanée et une fistule cutanée.</p> <p>La prise en charge implique un</p>	<p>GM géré avec des stéroïdes et un traitement immunosuppresseur.</p> <p>Excision chirurgicale réalisée dans certains cas avec</p>	<p>Aucun arrêt en raison d'événements indésirables rapportés dans l'étude.</p>

		<p>traitement aux stéroïdes, du méthotrexate et une excision chirurgicale.</p> <p>Aucune récurrence ni mauvaise apparence esthétique n'ont été observées après le traitement.</p>	<p>masse mammaire persistante.</p> <p>Méthotrexate utilisé pour les patients présentant des effets secondaires des stéroïdes.</p>	
5	<p>Antibiotiques : 6 patients se sont améliorés, 24 avaient des ulcères multiples</p> <p>Stéroïdes : 144 patients se sont améliorés, 12 ont eu des complications</p> <p>Méthotrexate : Efficace chez 40 patients</p> <p>Bromocriptine : Efficace chez 5 patients</p> <p>Excision chirurgicale : amélioration chez 11 patients présentant une maladie étendue</p>	<p>Événements indésirables : Complications de la corticothérapie, y compris le syndrome de Cushing.</p> <p>Récurrence : récurrence mammaire contralatérale et ipsilatérale au cours du suivi.</p>	<p>Événements indésirables gérés avec des stéroïdes, du méthotrexate, de la bromocriptine et une excision chirurgicale</p> <p>Les complications de la corticothérapie résolues après le traitement</p>	<p>Les taux d'abandon dus à des événements indésirables n'étaient pas précisés dans les contextes.</p>
6	<p>Traitement aux stéroïdes : intolérance au glucose, caractéristiques cushingoïdes, récurrence après traitement</p> <p>Antibiothérapie : données insuffisantes sur l'utilisation dans la</p>	<p>Les événements indésirables comprennent la formation d'abcès, de fistules et d'infections persistantes de la plaie.</p> <p>La corticothérapie est efficace, mais</p>	<p>Thérapie stéroïdienne pour IGM, drainage chirurgical pour abcès.</p> <p>Utilisez les stéroïdes avec prudence après avoir exclu les causes infectieuses</p>	<p>Les taux d'abandon dus à des événements indésirables n'étaient pas précisés dans les contextes.</p>

	mammite granulomateuse	des complications peuvent nécessiter un traitement chirurgical.		
7	Hématome chez deux patients après injection dans le groupe 1.  Infection du site opératoire chez trois patients du groupe 2.	Les événements indésirables étaient négligeables avec le traitement local aux stéroïdes.  La chirurgie présentait des taux de récurrence plus élevés et de mauvais résultats esthétiques	Événements indésirables gérés par un traitement local aux stéroïdes chez les patients IGM.  Méthodes chirurgicales utilisées pour les événements indésirables avec des taux de récurrence plus élevés.  Le traitement local aux stéroïdes a montré une récurrence négligeable et de bons résultats esthétiques.	Les taux d'abandon des effets indésirables n'étaient pas précisés dans le document de recherche.
8	Antibiotiques : aucun effet indésirable spécifique signalé.  Corticostéroïdes : effets secondaires potentiels en cas d'utilisation à long terme	Fréquence et gravité des événements indésirables non précisés dans les contextes fournis.	Le document de recherche ne fournit pas d'informations sur la gestion des événements indésirables.	Les taux d'abandon dus à des événements indésirables n'étaient pas spécifiés dans le document.
9	Antibiotiques : aucune réponse, ce qui a conduit à une biopsie à l'aiguille pour le diagnostic.  Stéroïdes : Réponse initiale, rechute après arrêt dans certains cas.	Fréquence et gravité des événements indésirables non précisés dans le document de recherche.	Antibiotiques inefficaces, stéroïdes et chirurgie pour la prise en charge de la mammite granulomateuse.  Manque de consensus, approches variées, concentration sur	4 patients sur 6 ont rechuté après l'arrêt des stéroïdes.



			les stéroïdes et gestion conservatrice.	
1 0	<p>Antibiotiques pour l'infection de la plaie, le patient s'est rétabli.</p> <p>Le traitement aux stéroïdes a conduit à une résolution complète de la maladie et à l'absence de récurrence.</p>	<p>Les événements indésirables n'étaient pas spécifiquement détaillés dans les contextes fournis.</p>	<p>Événements indésirables gérés avec des corticostéroïdes.</p> <p>Excision chirurgicale envisagée pour les cas résistants</p>	<p>Deux patients ont arrêté le traitement en raison d'effets secondaires des AINS.</p> <p>Seuls deux patients ont présenté des effets secondaires ayant conduit à l'arrêt du traitement.</p>
1 1	<p>Thérapie aux stéroïdes : Aucun effet secondaire observé chez les patients.</p> <p>Interventions chirurgicales : Rechute chez 10,4 % des patients</p>	<p>Différences cliniques détectées parmi les patients atteints d'IGM pour un traitement optimal.</p> <p>Récurrence chez 10 patients, le temps de rechute variait de 5 à 84 mois.</p>	<p>La thérapie aux stéroïdes est privilégiée pour le traitement par IGM.</p> <p>La corticothérapie locale est avantageuse en raison de la diminution des effets secondaires.</p> <p>Les approches thérapeutiques comprennent des traitements conservateurs, chirurgicaux, stéroïdiens et combinés.</p> <p>Les taux de rechute varient mais ne montrent aucune différence statistique entre les traitements.</p>	<p>Les taux d'abandon dus à des événements indésirables n'étaient pas spécifiquement mentionnés dans les contextes</p>
1 2	<p>MTX : Aucune complication, efficace</p>	<p>La fréquence et la gravité des événements</p>	<p>Les stéroïdes peuvent provoquer une intolérance au</p>	<p>Traitement MTX : Aucun événement</p>

	<p>pour prévenir les récurrences.</p> <p>Stéroïdes : les effets secondaires incluent l'intolérance au glucose et le syndrome de Cushing.</p>	<p>indésirables ne sont pas abordées dans le document de recherche.</p>	<p>glucose et le syndrome de Cushing.</p> <p>Le méthotrexate peut être utilisé comme alternative pour les cas résistants. Le MTX réduit l'utilisation de stéroïdes et contrôle efficacement l'inflammation.</p>	<p>indésirable signalé pendant 2 à 6 mois.</p>
1 3	<p>Corticostéroïdes : Prise de poids, hyperglycémie, candidose buccale, gastrite, thrombose.</p>	<p>Effets secondaires des corticostéroïdes : prise de poids, hyperglycémie, candidose buccale, gastrite.</p>	<p>Prise en charge sans corticoïdes, sauf pour un patient.</p> <p>Drainage profond multidirectionnel pour les abcès avancés.</p> <p>Observation étroite et drainage minimal sans corticostéroïdes.</p>	<p>Les corticostéroïdes ont des taux d'échec élevés et des effets secondaires possibles. Les effets secondaires comprennent la prise de poids, l'hyperglycémie, la candidose buccale et la gastrite.</p>
1 4	<p>Le méthotrexate a provoqué une perte de cheveux modérée chez un patient.</p> <p>Insuline temporairement nécessaire au contrôle de la glycémie chez les patients diabétiques de type 2.</p> <p>La corticothérapie a conduit à une candidose buccale chez deux patients.</p>	<p>Chute de cheveux sous méthotrexate chez un patient.</p> <p>Insuline temporairement nécessaire au contrôle de la glycémie chez les patients diabétiques.</p> <p>Candidose buccale et gastrite comme effets secondaires</p>	<p>Perte de cheveux modérée sous méthotrexate chez un patient</p> <p>Utilisation transitoire d'insuline pour le contrôle de la glycémie chez les patients diabétiques de type 2</p> <p>Candidose buccale chez deux patients et gastrite chez un patient</p>	<p>Perte de cheveux modérée sous méthotrexate chez un patient.</p> <p>Utilisation transitoire d'insuline chez les patients diabétiques.</p>

	Gastrite rapportée chez un patient en raison d'une corticothérapie.	de la corticothérapie.		
1 5	Antibiotiques : 70 % de résistance à la pénicilline, 12,5 % de résistance à la clindamycine.	Événements indésirables non discutés dans le contexte du document de recherche fourni.	Antibiotiques et stéroïdes utilisés pour le traitement des événements indésirables.  Infection à <i>Corynebacterium</i> liée à un risque plus élevé de récurrence.  Antibiotiques non pénicillines recommandés pour les patients présentant des changements inflammatoires.	Les taux d'abandon dus à des événements indésirables n'ont pas été précisés dans l'étude.
1 6	Excision large : cicatrisation retardée, formation de fistule, cicatrices étendues.  Corticothérapie : Récidive, cicatrice hypertrophique, déformation mammaire.	Événements indésirables : récurrence, retard de cicatrisation, cicatrices étendues, formation de fistule  Taux de récurrence : 17,6 % avec une corticothérapie supplémentaire pendant 3,5 mois	Événements indésirables gérés par corticothérapie et drainage des abcès  Récurrence traitée avec une corticothérapie supplémentaire pendant 3,5 mois	Les événements indésirables ont conduit à l'arrêt du traitement chez 6 patients. Les cas de récurrence ont répondu à une corticothérapie supplémentaire.  Le groupe d'excision large présentait des taux de récurrence plus élevés.
1 7	Chirurgie : taux de récurrence élevé, sauf en cas de mastectomie totale.  Thérapie aux stéroïdes : Peu d'effets	Récurrence et poussée signalées chez des patients sous corticothérapie  Récurrence définie comme la réapparition des	Géré avec une diminution progressive de la prednisone orale en fonction du soulagement des symptômes.	Les taux d'abandon dus à des événements indésirables n'étaient pas précisés dans le document.

	secondaires, efficace en résolution complète	<p>symptômes après résolution complète</p> <p>Les événements indésirables sont les plus élevés avec la mastectomie partielle et totale</p>	<p>Traitement préventif de l'ostéoporose prescrit pour l'utilisation à long terme de stéroïdes.</p> <p>Orientation vers une excision si aucune résolution avec plusieurs cures de stéroïdes.</p>	
1 8	<p>Aucun effet secondaire ni complication observé lors du traitement topique aux stéroïdes.</p> <p>Absence d'amincissement de la peau, d'atrophie ou de suppression de l'axe hormonal signalée</p>	<p>Aucun effet secondaire ni complication liée aux stéroïdes n'est survenu pendant le traitement.</p> <p>Récidive observée chez deux patients, traités à nouveau par voie topique.</p> <p>Dose minimale de stéroïde recommandée en raison des faibles taux de récurrence</p>	<p>La thérapie topique aux stéroïdes n'a montré aucun effet secondaire ni complication.</p> <p>Récidive gérée par traitement topique chez deux patients</p>	Aucun événement indésirable n'a entraîné l'arrêt de l'étude.
1 9	<p>Antibiotiques utilisés initialement, efficaces pour soulager l'inflammation aiguë.</p> <p>La formation d'abcès a nécessité un drainage chirurgical chez six femmes.</p>	<p>Événements indésirables : douleurs persistantes, cicatrices inesthétiques, récurrences et séquelles rapportées.</p> <p>Taux de récurrence : 78 % avec une moyenne de 1,3 récurrence.</p>	<p>Antibiotiques pour l'inflammation aiguë, efficaces dans la plupart des cas.</p> <p>Drainage chirurgical pour formation d'abcès chez six femmes.</p>	Les taux d'abandon dus à des événements indésirables n'ont pas été spécifiquement mentionnés dans l'étude.

20	Aucun événement indésirable spécifique n'a été signalé pour chaque traitement de l'étude.	Les événements indésirables n'ont pas été spécifiquement discutés dans les contextes fournis.	Événements indésirables gérés par un traitement prolongé dans 28,2 % des cas.  Suivis réguliers après le traitement pour surveiller les complications et les résultats.	Aucun arrêt en raison d'événements indésirables rapportés dans l'étude.
21	Stéroïdes : intolérance au glucose, caractéristiques cushingoïdes, évaluation individuelle pour chaque patient  Excision chirurgicale : aucun effet secondaire grave lié au traitement	Les événements indésirables n'étaient pas spécifiquement détaillés dans les contextes fournis.	La thérapie aux stéroïdes pour l'IGM peut provoquer une intolérance au glucose et des caractéristiques cushingoïdes.  L'évaluation individuelle des mérites et des inconvénients du traitement est essentielle.	Aucune donnée spécifique sur les taux d'abandon en raison d'événements indésirables n'a été fournie.
22	Aucun événement indésirable spécifique n'a été signalé pour chaque traitement de l'étude.	Événements indésirables non mentionnés dans l'étude.	Événements indésirables gérés via l'application IEPED sur les lésions.  Résection chirurgicale pour le traitement efficace de la mammite lobulaire granulomateuse.	Les taux d'abandon dus à des événements indésirables n'étaient pas spécifiquement mentionnés dans les contextes.
23	Aucun événement indésirable signalé pour la décoction orale de Yanghe dans le groupe B.	Aucun événement indésirable signalé avec le traitement postopératoire par décoction de Yanghe	Excision chirurgicale des lésions IGM. Régime de décoction postopératoire de Yanghe pour la récupération.	Aucun arrêt lié à un événement indésirable n'a été observé dans le groupe B.

2 4	<p>Thérapie aux stéroïdes : prise de poids, mauvais sommeil, résolu après l'arrêt du médicament.</p> <p>Traitement chirurgical : complications de la plaie post-excision, faible taux de récurrence</p>	<p>Le traitement chirurgical après une corticothérapie est efficace contre les événements indésirables. La thérapie aux stéroïdes seule peut être utilisée pour gérer les événements indésirables.</p>	<p>Excision chirurgicale des lésions IGM. Régime de décoction postopératoire de Yanghe pour la récupération.</p>	<p>Les événements indésirables ont conduit à l'arrêt du traitement chez 0 patient.</p>
2 5	<p>Stéroïdes topiques : aucun effet secondaire ni complication observé pendant le traitement</p> <p>Stéroïdes systémiques : dérégulation de la glycémie, augmentation du poids corporel signalée</p>	<p>Le méthotrexate à faible dose a provoqué une perte de cheveux et une élévation des tests de la fonction hépatique.</p> <p>L'adalimumab et l'azathioprine n'ont montré aucune amélioration clinique chez les patients</p>	<p>Les stéroïdes topiques n'ont eu aucun effet secondaire dans le traitement des patients IGM.</p> <p>Un traitement chirurgical ou des stéroïdes topiques sont utilisés en fonction des situations cliniques.</p>	<p>Aucun arrêt en raison d'événements indésirables observés pendant le traitement topique aux stéroïdes.</p>
2 6	<p>Méthotrexate : perte de cheveux, tests de la fonction hépatique élevés.</p> <p>Adalimumab : Aucune amélioration clinique</p>	<p>Le traitement par prednisone et méthotrexate a montré un taux de réponse de 80 %.</p> <p>Aspiration à l'aiguille et antibiotiques topiques pour les abcès de plus de 4 cm.</p>	<p>Le traitement par prednisone et méthotrexate a montré un taux de réponse de 80 %.</p> <p>Aspiration à l'aiguille et antibiotiques topiques pour les abcès de plus de 4 cm.</p>	<p>Deux patients ont arrêté le méthotrexate en raison d'effets indésirables.</p> <p>La perte de cheveux et des tests de fonction hépatique élevés en étaient les raisons.</p>
2 7	<p>Topique : effets secondaires locaux, effets secondaires</p>	<p>Les effets secondaires systémiques</p>	<p>Les stéroïdes topiques avaient moins d'effets</p>	<p>Les taux d'abandon dus à des événements</p>

	<p>systémiques, amincissement de la peau.</p> <p>Systémique : prise de poids, hirsutisme, Cushing iatrogène.</p> <p>Combiné : infection cutanée secondaire, amincissement de la peau, prise de poids.</p>	<p>étaient significativement inférieurs dans le groupe T.</p> <p>Les effets secondaires locaux n'ont montré aucune différence significative entre les groupes T et C.</p> <p>Le Cushing iatrogène a touché 2,8 % des patients des groupes S et C.</p> <p>La prise de poids et l'hirsutisme étaient des effets secondaires systémiques courants.</p>	<p>secondaires systémiques.</p> <p>La thérapie combinée a montré le taux d'effets secondaires le plus élevé.</p> <p>Des effets secondaires locaux ont été observés en raison du traitement topique</p>	<p>indésirables n'étaient pas spécifiquement mentionnés dans les contextes.</p>
28	<p>Des hémorragies postopératoires sont survenues dans 1 cas.</p> <p>Le taux de récurrence était de 10 % avec 3 cas de rechute</p>	<p>Des hémorragies postopératoires sont survenues dans 1 cas.</p> <p>3 cas ont rechuté sans complications aiguës ou chroniques.</p>	<p>Drainage pour les cas de GLM avec nouveaux micro-abcès post-opératoires.</p> <p>Chirurgie mini-invasive des lésions résiduelles après drainage.</p> <p>Sélection stricte des cas et résection complète pour des résultats thérapeutiques réussis.</p>	<p>Les taux d'abandon dus à des événements indésirables n'étaient pas précisés dans le document.</p>
29	<p>Les AINS ont montré une réponse spectaculaire dans les cas modérés à graves.</p>	<p>Fréquence des événements indésirables : 29,1 % de taux de</p>	<p>L'excision chirurgicale, le drainage et la corticothérapie sont</p>	<p>Les taux d'abandon dus à des événements indésirables</p>

	<p>Les interventions chirurgicales étaient moins importantes dans le traitement de l'IGM.</p> <p>Des corticostéroïdes, des antibiotiques et du méthotrexate ont été utilisés comme approches thérapeutiques.</p>	<p>récidive observés chez les patients.</p> <p>Gravité : classée en niveaux légers, modérés et graves en fonction des symptômes..</p>	<p>des traitements courants.</p> <p>Les antibiotiques, la mastectomie et les immunosuppresseurs sont également des thérapies suggérées.</p>	<p>n'étaient pas spécifiquement mentionnés dans les contextes.</p>
30	<p>Chirurgical : pas de récurrence, meilleurs taux de récupération, faibles événements indésirables.</p> <p>Conservateur : Récurrence chez 9 patients, temps de récupération plus long.</p>	<p>Événements indésirables : plus élevés dans le groupe de traitement conservateur.</p> <p>Traitement chirurgical : pas de récurrence, taux de récupération plus rapide</p>	<p>Stéroïdes, antibiotiques ou excision chirurgicale pour la gestion des événements indésirables.</p> <p>Hydroxychloroquine, méthotrexate, azathioprine pour les cas résistants.</p>	<p>Aucune donnée spécifique sur les taux d'arrêt du traitement en raison d'événements indésirables.</p>
31	<p>Effets indésirables légers : nausées, maux de tête, diminution de l'appétit, légères modifications de la fonction hépatique.</p> <p>Perte de cheveux signalée chez un patient, entraînant l'arrêt du traitement.</p> <p>La majorité a subi de légers effets indésirables, à l'exception d'un cas de perte de cheveux.</p>	<p>Effets indésirables légers comme des nausées, des maux de tête et une diminution de l'appétit.</p> <p>Perte de cheveux signalée chez un patient, entraînant l'arrêt du traitement.</p> <p>La majorité a présenté des effets indésirables légers, à l'exception d'un patient.</p>	<p>Événements indésirables gérés avec de faibles doses de MTX et de prednisone.</p> <p>Les effets indésirables légers comprenaient des nausées, des maux de tête et des modifications de l'appétit.</p> <p>Chute de cheveux gérée par l'arrêt du traitement par MTX et prednisone.</p>	<p>Les événements indésirables ont conduit à l'arrêt du traitement chez un patient en raison d'une perte de cheveux.</p> <p>Les effets indésirables légers n'ont pas entraîné l'arrêt du traitement.</p>



<p>3 2</p>	<p>Le traitement de la région rétroaréolaire présentait des taux de réussite significativement inférieurs à ceux des autres quadrants</p> <p>L'IRM a montré des lésions massives, un NME et des abcès chez les patients</p>	<p>La gravité et la fréquence des événements indésirables n'ont pas été abordées dans le document.</p>	<p>La thérapie aux stéroïdes peut réduire le taux de récurrence de l'IGM. Interventions chirurgicales déconseillées en raison de mauvais résultats esthétiques</p>	<p>Les taux d'abandon dus à des événements indésirables n'ont pas été spécifiquement abordés dans l'étude.</p>
<p>3 3</p>	<p>Corticostéroïdes : taux de récurrence élevé, fistules, retard de cicatrisation, problèmes esthétiques</p> <p>Chirurgie : Fistules, retard de cicatrisation, problèmes esthétiques, taux de récurrence élevé</p>	<p>Les événements indésirables comprennent les fistules, les retards de cicatrisation et les problèmes esthétiques.</p> <p>Les taux de récurrence peuvent atteindre jusqu'à 50 % après la chirurgie.</p> <p>Les corticostéroïdes et la chirurgie sont des traitements courants avec des taux de récurrence élevés.</p>	<p>Les corticostéroïdes et la chirurgie sont des traitements courants contre les événements indésirables. Les récurrences peuvent nécessiter une excision chirurgicale large ou une mastectomie totale pour guérir.</p> <p>Un suivi prolongé est essentiel en raison du risque élevé de récurrence.</p>	<p>Taux d'abandon des événements indésirables non spécifiés dans le document de recherche.</p>
<p>3 4</p>	<p>Stéroïdes intraveineux et cyclophosphamide : rémission rapide, suivi à long terme requis. Collyre stéroïde topique : traitement de l'uvéite antérieure. Clopidogrel et simvastatine : gestion des accidents ischémiques transitoires.</p>	<p>Événements indésirables : éruption cutanée, éruption pétéchiale, hémoptysie, hémorragie pulmonaire</p>	<p>La prise en charge comprend des stéroïdes, du cyclophosphamide et un suivi à long terme pour la rémission.</p>	<p>Les taux d'abandon dus à des événements indésirables n'étaient pas spécifiquement mentionnés dans le document.</p>

<p>3 5</p>	<p>La chirurgie n'a pas été nécessaire, le traitement antituberculeux a donné une réponse satisfaisante en quelques semaines.</p> <p>Taux de récurrence élevé après excision chirurgicale locale.</p>	<p>Les événements indésirables sont rares et ne sont pas abordés dans le document de recherche.</p>	<p>Chirurgie déconseillée, le traitement antituberculeux donne une réponse satisfaisante dans les 6 mois.</p> <p>Des méthodes de diagnostic multidisciplinaires sont nécessaires pour exclure la malignité et surveiller la réponse au traitement</p>	<p>Chirurgie non nécessaire, réponse satisfaisante au traitement antituberculeux.</p> <p>Un traitement immunosuppresseur peut être tenté, la chirurgie n'est pas recommandée pour le traitement</p>
<p>3 6</p>	<p>OBS : faibles taux de récurrence, de métastases et de mortalité.</p> <p>OBS : Des complications ont conduit dans certains cas à reporter le traitement adjuvant.</p> <p>OBS : 2 patients sont décédés d'un cancer, dont un par récurrence locale.</p> <p>OBS : Taux de réussite de 90,8% dans le traitement des patients atteints de cancer</p>	<p>Événements indésirables : infections, problèmes de lambeau, sérome, hématome, métastases et complications</p>	<p>Événements indésirables gérés par des traitements oncologiques appropriés basés sur des lignes directrices.</p> <p>Complications traitées rapidement pour éviter les retards dans les traitements oncologiques.</p>	<p>Les événements indésirables ont conduit à l'arrêt du traitement chez 3,4 % des patients.</p>
<p>3 7</p>	<p>Traitement à la prednisolone : efficace, aucun effet indésirable signalé.</p> <p>Prednisolone plus antibiotiques : un patient a subi une résection en raison de douleurs</p>	<p>Aucune complication observée pendant la corticothérapie.</p>	<p>Événements indésirables gérés par corticothérapie dans les cas de mammite granulomateuse</p>	<p>Aucun arrêt en raison d'événements indésirables rapportés dans l'étude.</p>

<p>3 8</p>	<p>Hyperprolactinémie induite par la rispéridone associée à une mammite granulomateuse idiopathique.</p> <p>Traitement conservateur non opératoire pour les symptômes légers.</p> <p>Traitement de l'hyperprolactinémie d'origine médicamenteuse, passage à un agent d'épargne de la prolactine.</p> <p>Prednisolone orale pour les symptômes graves.</p> <p>Immunosuppresseurs pour les cas réfractaires.</p> <p>Envisager une excision chirurgicale large ou une mastectomie pour les cas persistants</p>	<p>Fréquence et gravité des événements indésirables non précisées dans le document de recherche.</p>	<p>Traitement conservateur des symptômes légers de la mammite granulomateuse idiopathique.</p> <p>Passer à un agent d'épargne de prolactine pour l'hyperprolactinémie d'origine médicamenteuse.</p> <p>Administrer de la prednisolone par voie orale aux patients présentant des symptômes graves.</p> <p>Envisager des immunosuppresseurs dans les cas réfractaires de mammite granulomateuse idiopathique.</p> <p>Excision chirurgicale ou mastectomie pour les cas persistants ou récurrents</p>	<p>L'hyperprolactinémie induite par la rispéridone peut entraîner l'arrêt du traitement en raison d'événements indésirables.</p>
<p>3 9</p>	<p>Thérapie combinée : ciprofloxacine et azithromycine.</p> <p>Aucun événement indésirable signalé pour le traitement</p>	<p>Événements indésirables rares dus à une infection à Rhodococcus equi chez des patients immunocompétents.</p>	<p>Un traitement combiné avec la ciprofloxacine et l'azithromycine a entraîné une régression des lésions.</p> <p>Une IRM répétée après 6 semaines a montré une résolution complète</p>	<p>Les taux d'abandon dus à des événements indésirables n'étaient pas précisés dans le document.</p>

			des lésions mammaires	
4 0	Soulagement complet de la mastalgie à 4 mois.  Les pertes de mastalgie ont disparu à 3 mois.	Les événements indésirables n'ont pas été spécifiquement discutés dans les contextes fournis.	Événements indésirables gérés grâce à un essai thérapeutique de traitement antituberculeux.  L'absence de caséation dans le granulome n'exclut pas la tuberculose.	Les taux d'abandon dus à des événements indésirables n'étaient pas spécifiquement mentionnés dans les contextes.
4 1	Excision locale large : Récidive chez un patient après 24 mois. Corticostéroïde : L'intolérance au glucose a conduit à l'arrêt du traitement.	Événements indésirables : formation d'abcès, récidive et utilisation de corticostéroïdes.	Événements indésirables gérés par une large excision locale ou un drainage d'abcès.  Traitement optimal non établi ; traitement médical, excision et drainage préférés	Les taux d'abandon dus à des événements indésirables n'étaient pas précisés dans les contextes.
4 2	Méthotrexate : aucun effet indésirable spécifique signalé.  Stéroïde : aucun événement indésirable spécifique signalé.	Les événements indésirables n'ont pas été spécifiquement abordés dans les contextes fournis.	Événements indésirables gérés par la surveillance, les ajustements de dose et les soins de soutien.  Surveillance régulière des patients pour détecter les effets indésirables pendant le traitement.	Traitement par méthotrexate interrompu chez 8 patients en raison d'événements indésirables

# **Conclusion**

L'objectif de cette revue systématique était de résumer les études existantes sur la mammite granulomateuse, en mettant l'accent sur l'évaluation de l'efficacité de diverses méthodes de traitement et en identifiant la meilleure approche pour gérer cette maladie.

La complexité de la mammite granulomateuse est soulignée par notre analyse, qui montre des caractéristiques démographiques variables et exige une approche pluridisciplinaire pour un diagnostic précis et une prise en charge adéquate. Il est difficile de diagnostiquer la mammite granulomateuse en raison de sa diversité clinique et radiologique, et il est crucial de standardiser les méthodes d'imagerie et de développer un traitement adapté.

Il est complexe et sur mesure de traiter la mammite granulomateuse idiopathique, ce qui nécessite une approche pluridisciplinaire et une combinaison de thérapies afin de gérer les symptômes et d'éviter les complications. Les traitements efficaces sont la corticothérapie et/ou le méthotrexate, et une intervention chirurgicale peut être requise en cas de résistances ou de complications.

Il est cependant difficile de comparer les résultats, car la définition de la résolution, les taux de récurrence et la localisation des récurrences diffèrent grandement d'une étude à l'autre. Cette diversité met en évidence l'importance d'études plus approfondies afin de mieux appréhender la mammite granulomateuse et de définir et de standardiser les critères de récurrence.

Notre réponse sur la question : D'après l'étude, les traitements les plus efficaces pour la mammite granulomateuse sont la corticothérapie et/ou le méthotrexate, qui ont obtenu des résultats encourageants. Toutefois, les données comparatives de ces approches en matière de résolution de la maladie, de taux de récurrence et de qualité de vie diffèrent d'une étude à l'autre en raison de la diversité des protocoles et des méthodes d'exploitation. Ainsi, il est indispensable de mener des études supplémentaires afin de standardiser la définition de la résolution, des taux de récurrence et des résultats en matière de qualité de vie, afin de mieux évaluer l'efficacité des différentes stratégies de traitement.

## La bibliographie

- Abdulelah, Z., Qurashi, S., El-Asir, L., & Alsayed, S. (2022). POS1358 CLINICAL PRESENTATION AND MANAGEMENT OF IDIOPATHIC GRANULOMATOUS MASTITIS IN A MIDDLE EASTERN POPULATION. *Annals of the Rheumatic Diseases*, 81(Suppl 1), 1018.1-1018. <https://doi.org/10.1136/annrheumdis-2022-eular.3906>
- Aghajanzadeh, M., Hassanzadeh, R., Alizadeh Sefat, S., Alavi, A., Hemmati, H., Esmaeili Delshad, M. S., Emir Alavi, C., Rimaz, S., Geranmayeh, S., Najafi Ashtiani, M., Habibzadeh, S. M., Rasam, K., & Massahniya, S. (2015). Granulomatous mastitis : Presentations, diagnosis, treatment and outcome in 206 patients from the north of Iran. *The Breast*, 24(4), 456-460. <https://doi.org/10.1016/j.breast.2015.04.003>
- Akbulut, S., Arikanoğlu, Z., Senol, A., Sogutcu, N., Basbug, M., Yeniaras, E., & Yagmur, Y. (2011). Is methotrexate an acceptable treatment in the management of idiopathic granulomatous mastitis? *Archives of Gynecology and Obstetrics*, 284(5), 1189-1195. <https://doi.org/10.1007/s00404-010-1825-2>
- Altintoprak, F., Kivilcim, T., Yalkin, O., Uzunoglu, Y., Kahyaoglu, Z., & Dilek, O. N. (2015). Topical Steroids Are Effective in the Treatment of Idiopathic Granulomatous Mastitis. *World Journal of Surgery*, 39(11), 2718-2723. <https://doi.org/10.1007/s00268-015-3147-9>
- Altunkeser, A., Arslan, F. Z., & Eryılmaz, M. A. (2019). Magnetic resonance imaging findings of idiopathic granulomatous mastitis : Can it be an indirect sign of treatment success or fail? *BMC Medical Imaging*, 19(1), 94. <https://doi.org/10.1186/s12880-019-0397-2>
- Aodyshow, Dr. S. K., Saeed, Dr. M. F., & Hasan, Dr. A. M. (2020a). Management of granulomatous mastitis. *Annals of Tropical Medicine and Public Health*, 23(24). <https://doi.org/10.36295/ASRO.2020.232446>
- Aodyshow, Dr. S. K., Saeed, Dr. M. F., & Hasan, Dr. A. M. (2020b). Management of granulomatous mastitis. *Annals of Tropical Medicine and Public Health*, 23(24). <https://doi.org/10.36295/ASRO.2020.232446>
- Auplish, R., Singh, S., Singh, P., Khanna, S. P., & Gupta, A. (2019). GRANULOMATOUS MASTITIS IS NOT ALWAYS TUBERCULAR: ROLE OF FINE NEEDLE ASPIRATION CYTOLOGY IN EVALUATION OF GRANULOMATOUS MASTITIS. *International Journal of Medical and Biomedical Studies*, 3(12). <https://doi.org/10.32553/ijmbs.v3i12.810>
- Barman, A., Barman, A., Khan, M. A., & Ranajit Bari. (2023a). The diagnostic and therapeutic evaluation of Idiopathic granulomatous mastitis. A case series. *Asian Journal of Medical Sciences*, 14(7), 268-271. <https://doi.org/10.3126/ajms.v14i7.52167>
- Barman, A., Barman, A., Khan, M. A., & Ranajit Bari. (2023b). The diagnostic and therapeutic evaluation of Idiopathic granulomatous mastitis. A case series. *Asian Journal of Medical Sciences*, 14(7), 268-271. <https://doi.org/10.3126/ajms.v14i7.52167>
- Barman, A., Barman, A., Khan, M. A., & Ranajit Bari. (2023c). The diagnostic and therapeutic evaluation of Idiopathic granulomatous mastitis. A case series. *Asian Journal of Medical Sciences*, 14(7), 268-271. <https://doi.org/10.3126/ajms.v14i7.52167>
- Bashir, M. U., Ramcharan, A., Alothman, S., Beaugris, S., Khan, S. A., Sbeih, M. A., & Engdahl, R. (2017). The enigma of granulomatous mastitis : A series. *Breast Disease*, 37(1), 17-20. <https://doi.org/10.3233/BD-160261>

- Bede, K., & Valente, S. A. (2020). Idiopathic granulomatous mastitis. *Annals of Breast Surgery*, 4, 24-24. <https://doi.org/10.21037/abs-20-89>
- Berkesoglu, M., Dag, A., Tuncel, F., & Ustun, R. O. (2021). Management of Granulomatous Mastitis Following Aesthetic Breast Surgery. *Aesthetic Plastic Surgery*, 45(3), 875-881. <https://doi.org/10.1007/s00266-020-01992-9>
- Caliskan, M., Altay, A., Eren, A., & Atayoglu, A. T. (2021). An Integrative Approach for Idiopathic Granulomatous Mastitis. *Indian Journal of Surgery*, 83(S2), 388-394. <https://doi.org/10.1007/s12262-020-02170-6>
- Canalejo-Castrillero, E., Del Moral-García, R., & Moreno-Torres, A. (2014). Mastitis granulomatosa idiopática. Una entidad de difícil diagnóstico y tratamiento. *Revista Clínica Española*, 214(4), e41-e43. <https://doi.org/10.1016/j.rce.2013.12.017>
- Capiro, N., Naik, P., Lo, A., Sayre, J., Shaheen, M., Thomas, M., & Roth, A. (2023). Demographic and Socioeconomic Risk Factors for Granulomatous Mastitis in the United States : A Case-Control Study. *Journal of Breast Imaging*, 5(2), 174-179. <https://doi.org/10.1093/jbi/wbac099>
- Çetin, K., Sıkar, H. E., Göret, N. E., Rona, G., Barışık, N. Ö., Küçük, H. F., & Gulluoglu, B. M. (2019).
- Comparison of Topical, Systemic, and Combined Therapy with Steroids on Idiopathic Granulomatous Mastitis : A Prospective Randomized Study. *World Journal of Surgery*, 43(11), 2865-2873. <https://doi.org/10.1007/s00268-019-05084-x>
- Çetinkaya, G., Kozan, R., Emral, A. C., & Tezel, E. (2021). Granulomatous mastitis, watch and wait is a good option. *Irish Journal of Medical Science (1971 -)*, 190(3), 1117-1122. <https://doi.org/10.1007/s11845-020-02406-0>
- Ciftci, A. B., Bük, Ö. F., Yemez, K., Polat, S., & Yazıcıoğlu, İ. M. (2022). Risk Factors and the Role of the Albumin-to-Globulin Ratio in Predicting Recurrence Among Patients with Idiopathic Granulomatous Mastitis. *Journal of Inflammation Research, Volume 15*, 5401-5412. <https://doi.org/10.2147/JIR.S377804>
- Elzahaby, I. A., Khater, A., Fathi, A., Hany, I., Abdelkhalek, M., Gaballah, K., Elalfy, A., & Hamdy, O. (2016).
- Etiologic revelation and outcome of the surgical management of idiopathic granulomatous mastitis; An Egyptian centre experience. *Breast Disease*, 36(4), 115-122. <https://doi.org/10.3233/BD-160238>
- Erozgen, F., Ersoy, Y. E., Akaydin, M., Memmi, N., Celik, A. S., Celebi, F., Guzey, D., & Kaplan, R. (2010). Corticosteroid treatment and timing of surgery in idiopathic granulomatous mastitis confusing with breast carcinoma. *Breast Cancer Research and Treatment*, 123(2), 447-452. <https://doi.org/10.1007/s10549-010-1041-6>
- Ertürk, T. F., Çakır, Ö., Yaprak Bayrak, B., Güneş, A., Aydemir, S., & Utkan, N. Z. (2022). Local Steroid Treatment : An Effective Procedure for Idiopathic Granulomatous Mastitis, Including Complicated Cases. *Journal of Investigative Surgery*, 35(4), 745-751. <https://doi.org/10.1080/08941939.2021.1933272>
- Esmail, N., Salih, A., Hammood, Z., Pshtiwan, L., Abdullah, A., Kakamad, F., Abdullah, H., Ahmed, G., Abdalla, B., & Salih, R. (2023). Clinical, microbiological, immunological and hormonal profiles of patients with granulomatous mastitis. *Biomedical Reports*, 18(6), 41. <https://doi.org/10.3892/br.2023.1624>



- Fernandez, S. (2023a). Pathological Differential Diagnoses for Granulomatous Mastitis. In H. Koksall & N. Kadoglou (Éds.), *Idiopathic Granulomatous Mastitis* (p. 111-128). Springer Nature Switzerland. [https://doi.org/10.1007/978-3-031-30391-3\\_10](https://doi.org/10.1007/978-3-031-30391-3_10)
- Fernandez, S. (2023b). Pathological Differential Diagnoses for Granulomatous Mastitis. In H. Koksall & N. Kadoglou (Éds.), *Idiopathic Granulomatous Mastitis* (p. 111-128). Springer Nature Switzerland. [https://doi.org/10.1007/978-3-031-30391-3\\_10](https://doi.org/10.1007/978-3-031-30391-3_10)
- Gunduz, Y., Altintoprak, F., Tatli Ayhan, L., Kivilcim, T., & Celebi, F. (2014). Effect of Topical Steroid Treatment on Idiopathic Granulomatous Mastitis : Clinical and Radiologic Evaluation. *The Breast Journal*, 20(6), 586-591. <https://doi.org/10.1111/tbj.12335>
- Haddad, M., Sheybani, F., Arian, M., & Gharib, M. (2020). Methotrexate-based regimen as initial treatment of patients with idiopathic granulomatous mastitis. *The Breast Journal*, 26(2), 325-327. <https://doi.org/10.1111/tbj.13590>
- Joseph, K.-A., Luu, X., & Mor, A. (2014). Granulomatous Mastitis : A New York Public Hospital Experience. *Annals of Surgical Oncology*, 21(13), 4159-4163. <https://doi.org/10.1245/s10434-014-3895-z>
- Kaviani, A., Safavi, A., Mohammadzadeh, N., Jamei, K., Ansari-Damavandi, M., & Salmon, R. J. (2014). Oncoplastic surgery in breast conservation : A prospective evaluation of the patients, techniques, and oncologic outcomes. *The American Journal of Surgery*, 208(5), 727-734. <https://doi.org/10.1016/j.amjsurg.2014.04.005>
- Kaviani, A., Vasigh, M., Omranipour, R., Mahmoudzadeh, H., Elahi, A., Farivar, L., & Zand, S. (2019). Idiopathic granulomatous mastitis : Looking for the most effective therapy with the least side effects according to the severity of the disease in 374 patients in Iran. *The Breast Journal*, 25(4), 672-677. <https://doi.org/10.1111/tbj.13300>
- Kehribar, D. Y., Duran, T. I., Polat, A. K., & Ozgen, M. (2020). Effectiveness of Methotrexate in Idiopathic Granulomatous Mastitis Treatment. *The American Journal of the Medical Sciences*, 360(5), 560-565. <https://doi.org/10.1016/j.amjms.2020.05.029>
- Kilic, M. O., Sađlam, C., Ađca, F. D., & Terziođlu, S. G. (2016). Clinical, diagnostic and therapeutic management of patients with breast tuberculosis : Analysis of 46 Cases. *The Kaohsiung Journal of Medical Sciences*, 32(1), 27-31. <https://doi.org/10.1016/j.kjms.2015.12.005>
- Kiyak, G., Dumlu, E. G., Kilinc, I., Tokađ, M., Akbaba, S., Gurer, A., Ozkardes, A. B., & Kilic, M. (2014). Management of idiopathic granulomatous mastitis : Dilemmas in diagnosis and treatment. *BMC Surgery*, 14(1), 66. <https://doi.org/10.1186/1471-2482-14-66>
- Kok, K. Y. Y., & Telisinghe, P. U. (2010). Granulomatous mastitis : Presentation, treatment and outcome in 43 patients. *The Surgeon*, 8(4), 197-201. <https://doi.org/10.1016/j.surge.2010.02.002>
- Koksall, H. (2021). What are the new findings with regard to the mysterious disease idiopathic granulomatous mastitis? *Surgery Today*, 51(7), 1158-1168. <https://doi.org/10.1007/s00595-020-02204-2>
- Koksall, H. (2023a). Epidemiology. In H. Koksall & N. Kadoglou (Éds.), *Idiopathic Granulomatous Mastitis* (p. 5-12). Springer Nature Switzerland. [https://doi.org/10.1007/978-3-031-30391-3\\_2](https://doi.org/10.1007/978-3-031-30391-3_2)
- Koksall, H. (2023b). Overview on Idiopathic Granulomatous Mastitis. In H. Koksall & N. Kadoglou (Éds.), *Idiopathic Granulomatous Mastitis* (p. 1-4). Springer Nature Switzerland. [https://doi.org/10.1007/978-3-031-30391-3\\_1](https://doi.org/10.1007/978-3-031-30391-3_1)

- Koksal, H. (2023c). Overview on Idiopathic Granulomatous Mastitis. In H. Koksal & N. Kadoglou (Éds.), *Idiopathic Granulomatous Mastitis* (p. 1-4). Springer Nature Switzerland. [https://doi.org/10.1007/978-3-031-30391-3\\_1](https://doi.org/10.1007/978-3-031-30391-3_1)
- Koksal, H., & Kadoglou, N. (Éds.). (2023). *Idiopathic Granulomatous Mastitis*. Springer Nature Switzerland. <https://doi.org/10.1007/978-3-031-30391-3>
- Laas, E., Touboul, C., Kerdraon, O., & Catteau-Jonard, S. (2015). Mastites inflammatoires et infectieuses du sein en dehors de la grossesse et de la période d'allaitement : Recommandations. *Journal de Gynécologie Obstétrique et Biologie de la Reproduction*, 44(10), 996-1016. <https://doi.org/10.1016/j.jgyn.2015.09.055>
- Liao, H., Guo, J., Chen, X., Hua, Z., Lin, J., & Weng, Y. (2020). Ultrasound classification-guided minimally invasive rotary cutting in granulomatous lobular mastitis. *BMC Women's Health*, 20(1), 252. <https://doi.org/10.1186/s12905-020-01118-y>
- Li : master, X., Zhang, H., Ding, P., Zhang, X., Wang, X., Sun, D., & Bu, Q. (2022). MAC mediates mammary duct epithelial cell injury in Plasma cell mastitis and Granulomatous mastitis. <https://doi.org/10.21203/rs.3.rs-1543228/v1>
- Lin, C.-H., Hsu, C.-W., Tsao, T.-Y., & Chou, J. (2012). Idiopathic granulomatous mastitis associated with risperidone-induced hyperprolactinemia. *Diagnostic Pathology*, 7(1), 2. <https://doi.org/10.1186/1746-1596-7-2>
- Liu, P.-Z., Shi, X.-G., Zuo, X.-M., Lai, R., Zhao, Z., Yang, Z.-R., & Liu, J.-L. (2020). A clinical study on the treatment of granulomatous lobular mastitis by the external application of the internal pus- expelling decoction and operation. *Annals of Palliative Medicine*, 9(5), 2631-2641. <https://doi.org/10.21037/apm-19-684>
- Mandal, M., & Chowdhury, A. R. (2023). Granulomatous Mastitis Masquerading as Breast Neoplasms- An Enigmatic Series of 14 Cases. *JOURNAL OF CLINICAL AND DIAGNOSTIC RESEARCH*. <https://doi.org/10.7860/JCDR/2023/61735.17730>
- Mizrakli, T., Velidedeoglu, M., Yemisen, M., Mete, B., Kilic, F., Yilmaz, H., Ozturk, T., Ozaras, R., Aydogan, F., & Perek, A. (2015). Corticosteroid treatment in the management of idiopathic granulomatous mastitis to avoid unnecessary surgery. *Surgery Today*, 45(4), 457-465. <https://doi.org/10.1007/s00595-014-0966-5>
- Moreno-Vílchez, C., Llobera-Ris, C., Penin, R. M., Pla, M. J., Mitjavila, F., & Marcoval, J. (2022). Granulomatous mastitis associated with erythema nodosum : A case series of 42 patients. *Medicina Clínica (English Edition)*, 158(5), 229-232. <https://doi.org/10.1016/j.medcle.2022.02.003>
- Nath, S. R., Mathew, A. P., Mohan, A., & Anila, K. R. (2013). Rhodococcus equi granulomatous mastitis in an immunocompetent patient. *Journal of Medical Microbiology*, 62(8), 1253-1255. <https://doi.org/10.1099/jmm.0.054346-0>
- Neel, A., Hello, M., Cottereau, A., Graveleau, J., De Faucal, P., Costedoat-Chalumeau, N., Rondeau-Lutz, M., Lavigne, C., Chiche, L., Hachulla, E., Seiberras, S., Cabane, J., Tournemaine, N., & Hamidou, M. (2013). Long-term outcome in idiopathic granulomatous mastitis : A western multicentre study. *QJM*, 106(5), 433-441. <https://doi.org/10.1093/qjmed/hct040>
- Nguyen, M. H., Molland, J. G., Kennedy, S., Gray, T. J., & Limaye, S. (2021). Idiopathic granulomatous mastitis : Case series and clinical review. *Internal Medicine Journal*, 51(11), 1791-1797. <https://doi.org/10.1111/imj.15112>
- Oran, E. Ş., Gürdal, S. Ö., Yankol, Y., Öznur, M., Calay, Z., Tunacı, M., & Soybir, G. R. (2013). Management of Idiopathic Granulomatous Mastitis Diagnosed by Core Biopsy : A

- Retrospective Multicenter Study. *The Breast Journal*, 19(4), 411-418. <https://doi.org/10.1111/tbj.12123>
- Oze, K. R., Yehouenou Tessi, R. T., Mendes, P., Allali, N., Chat, L., & El Haddad, S. (2022). Granulomatous mastitis: A case report. *SAGE Open Medical Case Reports*, 10, 2050313X2211466. <https://doi.org/10.1177/2050313X221146671>
- Ozer, L. (2023). The Role of Genetic Factors. In H. Koksall & N. Kadoglou (Éds.), *Idiopathic Granulomatous Mastitis* (p. 21-26). Springer Nature Switzerland. [https://doi.org/10.1007/978-3-031-30391-3\\_4](https://doi.org/10.1007/978-3-031-30391-3_4)
- Pandey, T. S., Mackinnon, J. C., Bressler, L., Millar, A., Marcus, E. E., & Ganschow, P. S. (2014). Idiopathic Granulomatous Mastitis-A Prospective Study of 49 Women and Treatment Outcomes with Steroid Therapy. *The Breast Journal*, 20(3), 258-266. <https://doi.org/10.1111/tbj.12263>
- Postolova, A., Troxell, M. L., Wapnir, I. L., & Genovese, M. C. (2020). Methotrexate in the Treatment of Idiopathic Granulomatous Mastitis. *The Journal of Rheumatology*, 47(6), 924-927. <https://doi.org/10.3899/jrheum.181205>
- Ramadan, R., Koryem, I. M., & Fayed, H. (2022). Idiopathic granulomatous mastitis : Risk factors and management. *Breast Disease*, 41(1), 413-420. <https://doi.org/10.3233/BD-220047>
- Saied, G. M., & Moustafa, K. G. (2019). Satisfactorily responds to antituberculous treatment : Surgery has no role in the management of tuberculous mastitis in Egyptian women population. A sample study. *The Breast Journal*, 25(2), 328-330. <https://doi.org/10.1111/tbj.13220>
- Sakurai, K., Fujisaki, S., Enomoto, K., Amano, S., & Sugitani, M. (2011). Evaluation of follow-up strategies for corticosteroid therapy of idiopathic granulomatous mastitis. *Surgery Today*, 41(3), 333-337. <https://doi.org/10.1007/s00595-009-4292-2>
- Shabani, S., Sadeghi, B., Zarinfar, N., & Sarmadian, R. (2023). Idiopathic granulomatous mastitis : A case report and literature review. <https://doi.org/10.22541/au.168691541.13956386/v1>
- Sharma, A. K., Sree, S., & Mshra, S. K. (1993). TUBERCULAR MASTITIS : A PRAGMATIC APPROACH TO ITS MANAGEMENT. *Australian and New Zealand Journal of Surgery*, 63(4), 263-265. <https://doi.org/10.1111/j.1445-2197.1993.tb00379.x>
- Shin, Y. D., Park, S. S., Song, Y. J., Son, S.-M., & Choi, Y. J. (2017). Is surgical excision necessary for the treatment of Granulomatous lobular mastitis? *BMC Women's Health*, 17(1), 49. <https://doi.org/10.1186/s12905-017-0412-0>
- Tan, Q. T., Tay, S. P., Gudi, M. A., Nadkarni, N. V., Lim, S. H., & Chuwa, E. W. L. (2019). Granulomatous Mastitis and Factors Associated with Recurrence : An 11-Year Single-Centre Study of 113 Patients in Singapore. *World Journal of Surgery*, 43(7), 1737-1745. <https://doi.org/10.1007/s00268-019-05014-x>
- Thakur, V., Renganathan, R., Subramaniam, P., & Rajalakshmi, P. P. (2023). Review of Mammographic and Sonographic Features of an Uncommon Inflammatory Breast Disease - Granulomatous Lobular Mastitis : Granulomatous Lobular Mastitis. *Archives of Breast Cancer*, 10(1), 57-65. <https://doi.org/10.32768/abc.202310157-65>
- Uçan, E. S., Alpaydın, A. Ö., Gündüz Karayazı, D., Kapkaç, M., Takar, B., Zekioglu, O., Balci, P., & Yılmaz, M. R. (2022). Tuberculous mastitis : A masquerading face of granulomatous mastitis. *Tuberk Toraks*, 70(3), 271-278. <https://doi.org/10.5578/tt.20229706>
- Wang, J., Zhang, Y., Lu, X., Xi, C., Yu, K., Gao, R., & Bi, K. (2021). Idiopathic Granulomatous Mastitis with Skin Rupture : A Retrospective Cohort Study of 200 Patients Who Underwent Surgical and Nonsurgical Treatment. *Journal of Investigative Surgery*, 34(7), 810-815. <https://doi.org/10.1080/08941939.2019.1696905>

- Williams, M. S., McClintock, A. H., Bourassa, L., & Laya, M. B. (2021). Treatment of Granulomatous Mastitis : Is There a Role for Antibiotics? *European Journal of Breast Health*, 17(3), 239-246. <https://doi.org/10.4274/ejbh.galenos.2021.2021-3-1>
- Wolfrum, A., Kümmel, S., Theuerkauf, I., Pelz, E., & Reinisch, M. (2018). Granulomatous Mastitis : A Therapeutic and Diagnostic Challenge. *Breast Care*, 13(6), 413-418. <https://doi.org/10.1159/000495146>
- Yabanoğlu, H., Çolakoğlu, T., Belli, S., Aytac, H. O., Bolat, F. A., Pourbagher, A., Tezcaner, T., Yildirim, S., & Haberal, M. (2015). A Comparative Study of Conservative versus Surgical Treatment Protocols for 77 Patients with Idiopathic Granulomatous Mastitis. *The Breast Journal*, 21(4), 363-369. <https://doi.org/10.1111/tbj.12415>
- Yuan, Y., Zhang, J., & Li, J. (2020). The clinicopathological characteristics and potential underlying causes of granulomatous lobular mastitis. *The Breast Journal*, 26(5), 1099-1100. <https://doi.org/10.1111/tbj.13669>
- Yukawa, M., Watatani, M., Isono, S., Fujiwara, Y., Tsujie, M., Kitani, K., Hara, J., Kato, H., Takeyama, H.,
- Kanaizumi, H., Kogata, S., Ohta, Y., & Inoue, M. (2015). Management of Granulomatous Mastitis : A Series of 13 Patients Who Were Evaluated for Treatment Without Corticosteroids. *International Surgery*, 100(5), 774-782. <https://doi.org/10.9738/INTSURG-D-14-00231.1>
- Zeng, Y., Zhang, D., Fu, N., Zhao, W., Huang, Q., Cui, J., Chen, Y., Liu, Z., Zhang, X., Zhang, S., & Mansoor, K. M. (2023). *Risk factors for granulomatous mastitis and establishment and validation of a clinical prediction model (Nomogram)*. <https://doi.org/10.21203/rs.3.rs-2866173/v1>

## المخلص

هذه الدراسة هي مراجعة للأدبيات المتعلقة بالتهاب الثدي الحبيبي مجهول السبب لقد أجرينا مراجعة منهجية لتحديد الدراسات التي تتناول العرض السريري والتشخيص والعلاج ونتائج التهاب الثدي الحبيبي مجهول السبب. تم تحديد اثنتين وأربعين دراسة استوفت معايير الإدراج.

تمت مراجعة بيانات 42 منشورًا علميًا تم تحديدها في قاعدة بيانات PubMed وفقًا لإرشادات PRISMA. نُشرت الدراسات باللغة الإنجليزية وتضمنت مجموعة متنوعة من تصاميم الدراسات، بما في ذلك تقارير الحالات، وسلاسل الحالات، ودراسات الأتراب والتجارب العشوائية المضبوطة. كان الهدف من هذه الدراسة هو تقييم فعالية استراتيجيات العلاج المختلفة وتحديد النهج الأمثل لإدارة هذا المرض. وقد تبين أنّ الأعراض الأكثر شيوعاً لمرض التهاب الثدي الحبيبي هي ألم الثدي وتورّمه واحمراره وسخونته. عادةً ما يستند تشخيص الورم الغشائي المبني على الأنسجة على النتائج السريرية والنسجية. العلاج الأكثر شيوعاً للتهاب الثدي الحبيبي هو العلاج بالكورتيكوستيرويدات، والذي ثبت أنه يقلل من الأعراض ويحسن النتائج. كما وجد أن الجراحة ضرورية في بعض الأحيان لعلاج التهاب الثدي الحبيبي خاصة في الحالات التي لا يستجيب فيها المرض للعلاج بالكورتيكوستيرويدات، وتم التوصل إلى أن التهاب الثدي الحبيبي مرض معقد وصعب، ولكن هناك خيارات علاجية فعالة متاحة للمرضى.

**الكلمات المفتاحية:** الثدي الحبيبي ، PRISMA، النتائج السريرية والنسجية.

## Résumé

Cette étude est une revue de la littérature sur la mammite granulomateuse idiopathique (MIG). Nous avons mené une revue systématique de la littérature pour identifier les études portant sur la présentation clinique, le diagnostic, le traitement et les résultats de l'IGM. On a identifié 42 études qui répondaient à leurs critères d'inclusion. Les données de 42 publications scientifiques identifiées sur la base Pub Med, ont été examinées selon les directives de PRISMA. Les études ont été publiées en anglais et comprenaient divers modèles d'étude, notamment des rapports de cas, des séries de cas, des études de cohorte et des essais contrôlés randomisés. L'objectif de cette étude c'est l'évaluation de l'efficacité des différentes stratégies de traitement et sur l'identification de l'approche la plus optimale pour gérer cette maladie. On a constaté que les symptômes les plus courants de l'IGM sont des douleurs mammaires, un gonflement, une rougeur et une chaleur. Le diagnostic d'IGM repose généralement sur des résultats cliniques et histopathologiques. Le traitement le plus courant de l'IGM est la corticothérapie, qui s'est révélée efficace pour réduire les symptômes et améliorer les résultats. on a également constaté que la chirurgie est parfois nécessaire pour traiter l'IGM, en particulier dans les cas où la maladie ne répond pas à la corticothérapie. On a conclu que l'IGM est une maladie complexe et difficile, mais qu'il existe des options de traitement efficaces disponibles pour les patients.

**Mots clé :** la mammite granulomateuse idiopathique, PRISMA, histopathologiques

## Abstract

This study is a review of the literature on idiopathic granulomatous mastitis (IGM). We conducted a systematic review of the literature to identify studies addressing the clinical presentation, diagnosis, treatment and outcomes of IGM. Forty-two studies were identified that met their inclusion criteria. Data from 42 scientific publications identified in the PubMed database were reviewed according to PRISMA guidelines. The studies were published in English and included a variety of study designs, including case reports, case series, cohort studies and randomized controlled trials. The aim of this study was to assess the effectiveness of different treatment strategies and to identify the optimal approach to managing this disease. The most common symptoms of IGM have been found to be breast pain, swelling, redness and warmth. The diagnosis of IGM is usually based on clinical and histopathological findings. The most common treatment for IGM is corticosteroid therapy, which has been shown to reduce symptoms and improve outcomes. It was also found that surgery is sometimes necessary to treat IGM, particularly in cases where the disease does not respond to corticosteroid therapy. It was concluded that IGM is a complex and difficult disease, but that there are effective treatment options available to patients.

**Key words:** idiopathic granulomatous mastitis, PRISMA, histopathological

