



Université Mohamed Khider de Biskra  
Faculté des sciences exactes et sciences de la nature et de  
la vie  
Département des sciences de la nature et de la vie

# MÉMOIRE DE MASTER

Domaine : Sciences de la nature et de la vie

Filière : Sciences biologiques

Spécialité : Biochimie appliquée

Réf. : .....

---

Présenté et soutenu par :  
**MEZAINI Nezha & ABDESSELEM Nesrine**  
Le : 22 juin 2022

## **Effet de l'Artémisinine sur la coccidiose chez les poulets de chair**

---

### **Jury**

|     |                    |     |                      |              |
|-----|--------------------|-----|----------------------|--------------|
| Dr. | Derradji Yacine    | MAA | Université de Biskra | Président    |
| Dr. | Benabdellah Fatima | MCB | Université de Biskra | Examinatrice |
| Dr. | Merzougi Imene     | MCB | Université de Biskra | Promotrice   |

Année universitaire : 2021-2022

## Remerciement

*Après avoir rendu grâce à **Dieu** le tout puissant et le Miséricordieux qui nous donné le courage, la force, la santé, la persistance qui nous permis de faire Cette recherche, car sans lui rien n'est possible.*

*Nous tient à exprimer toute nos reconnaissance à Mme **MERZOUGUI IMENE***

*Nous remercie de nous avoir encadré, orienté, aidé et conseillé.*

*Nous remercions par ailleurs l'ensemble des membres du jury pour l'intérêt qu'ils ont porté à notre recherche en acceptant d'examiner notre travail et del'enrichir par leurs propositions.*

*Nous tenons à remercier vivement tous ceux qui ont contribué de près ou de loin à la réalisation de ce travail.*

*Nous adressons nos sincères remerciements à tous les professeurs de la  
Département des Sciences de la Nature et de la Vie.*

## Dédicace

*First of all, I dedicate my work and my sincere thanks to my parents who have always encouraged me in pursuing my studies, as well as for their help, understanding and support. In addition, I thank my brothers for their presence which was a light in my life and no devotion can express the love, appreciation and respect I have for my family making you proud of me has always been my goal.*

*I also thank my superiors at work for their constant trust in me. I wish you happiness, success and prosperity*

*I also dedicate my sincere love and gratitude to my beautiful friend, the sugar bar that added sweetness to my days **Nassima** and all my dear colleagues who accompanied me on my journey.*

*No word of thanks can suffice my partner **ABDESSELEM NESRINE**. You are the gift that I received this year, despite all the difficulties we faced, but thanks to your light screen, kindness and effort, I was able to continue. Thank you for bearing with me despite my strange behavior and mood.*

*Finally, I would like to thank me For believing in me*

*For doing all the hard work for never quitting For having no days off*

*For giving more than receiving*

*For always trying to do right when it feels wrong*

*Thank me for being me.*

*Dreams are like Fruits on  
the tree of life  
Waiting for You to pick them*

**Nezha**

**Dédicace**

*Alhamdulillah, who has made for us a way out of all distress and relief from all worries. Thank you to my father and my mother 'AL ABDESSELAM' for being there for me, for taking care of my feelings and for supporting me to continue fighting in this difficult test.*

*I wanna thank my sisters and my little boys for changing my mood and making me laugh in my worst cases.*

*AND LAST BUT NOT LEAST, I want to thank you **NEZHA** I don't know what I would do without your presence*

*I'm so greatfull that i have worked with you and get to know more about your pure Soul. Thank you for sticking by my side and fight with me until the END.*

***Nesrine. A***

## Sommaire

|                             |     |
|-----------------------------|-----|
| Liste des tableaux.....     | I   |
| Liste des figures .....     | II  |
| Liste des abréviations..... | III |
| Introduction .....          | 1   |

### Synthèse bibliographique

#### Chapitre 1 : Généralité sur l'Artémisinine "Qinghao"

|  |   |
|--|---|
| 1.1. Définition.....                                   | 3 |
| 1.2. Structure.....                                    | 3 |
| 1.3. Localisations d'Artémisinine dans la plante ..... | 3 |
| 1.4. Propriété d'Artémisinine.....                     | 4 |
| 1.4.1. Activité antipaludique.....                     | 4 |
| 1.4.2. Activité anticancéreuse.....                    | 5 |
| 1.4.3. Activité Anticoccidienne .....                  | 5 |

#### Chapitre 2 Coccidiose chez le poulet

|  |    |
|--|----|
| 2.1. Définition.....                                   | 6  |
| 2.2. Etiologie.....                                    | 6  |
| 2.2.1. Taxonomie.....                                  | 6  |
| 2.2.2. Identification des espèces <i>Eimeria</i> ..... | 7  |
| 2.2.3. Cycle évolutive .....                           | 7  |
| 2.3. Etude clinique .....                              | 8  |
| 2.3.1. Symptômes .....                                 | 8  |
| 2.3.2. Les lésions.....                                | 9  |
| 2.3.3. Diagnostic .....                                | 11 |

**Partie Expérimentale****Chapitre 3 : Matériel et méthodes**

|   |    |
|---|----|
| 3.1. Poulet et logement.....  | 12 |
| 3.2. Récolte de la plante.....                                      | 12 |
| 3.3. Protocoles expérimentaux .....                                 | 13 |
| 3.3.1.L'infestation parasitaire .....                               | 13 |
| 3.3.2.Extraction.....   | 14 |
| 3.3.3Analyse d'artémisinine .....                                   | 15 |
| 3.4. Les paramètres de performance .....                            | 16 |
| 3.4.1. Gain de poids corporel et le taux de mortalité.....          | 16 |
| 3.4.2. Prélèvement de matière fécale et comptage des oocystes ..... | 17 |
| 3.4.3. Observation de la lésion caecale .....                       | 17 |
| 3.4.4. Paramètres hématologiques .....                              | 18 |
| 3.4.5. Analyse biochimique du sérum.....                            | 18 |
| 3.4.6.Histologie et évaluation des organes internes .....           | 19 |

**Chapitre 4 : Résultats et discussion**

|   |           |
|---|-----------|
| 4.1 Poids corporel et taux de mortalité % .....                         | 20        |
| 4.2 Oocystes excrétés par gramme de fèces (OPG).....                    | 20        |
| 4.3 Scores des lésions .....  | 20        |
| 4.4 Hématologie.....  | 21        |
| 4.4.1. Valeur d'hématocrite (Packed cell volume, PCV).....              | 21        |
| 4.4.2. Taux d'Hb (hémoglobine) .....                                    | 21        |
| 4.4.3. Nombres des Globules rouges (RBC) et Globules blancs (WBC) ..... | 21        |
| 4.5 Chimie de sérum.....  | 21        |
| 4.6 Histologie et analyse d'organe interne.....                         | 22        |
| <b>Conclusion.....</b>  | <b>25</b> |
| <b>Références bibliographiques .....</b>                                | <b>27</b> |
| <b>Annexes .....</b>  | <b>32</b> |

**Liste des tableaux**

**Tableau 1.** Espèces d'Artémisinine .....4

**Tableau 2.** Classification du genre Eimeria, et leurs propriétés ..... 6

**Tableau 3.** Manifestations cliniques de la coccidiose ..... 9

**Tableau 4.** Pouvoir pathogène des principales espèces d'Eimeria et les caractéristiques des lésions observées.....10

**Tableau 5.** Doses d'artémisinine, d'oocystes, les médicaments anticoccidiens et vaccins...14

**Tableau 6.** Teneur en Artémisinine dans les plantes d'Artemisia ..... 15

**Tableau 7.** Protocole expérimentale.....16

---

**Liste des figures**

|   |    |
|---|----|
| <b>Figure 1.</b> Structure chimique d'Artémisinine .....  | 3  |
| <b>Figure 2.</b> Lésions caractéristiques de la coccidiose intestinale.....   | 18 |
| <b>Figure 3.</b> Images histologiques représentatives du duodénum à 5 jours suivant l'infection à <i>E. acervulina</i> et l'apport oral chronique de 5, 50 et 500 ppm d'artémisine..... | 22 |
| <b>Figure 4.</b> Images histologiques représentatives de l'iléon 6 jours après l'infection à <i>E. maxima</i> et prise orale chronique de 5, 50 et 500 ppm d'artémisine.....            | 23 |
| <b>Figure 5.</b> Images histologiques représentatives du caecum 7 jours après l'infection à <i>E. tenella</i> et prise orale chronique de 5, 50 et 500 pap d'artémisine.....            | 23 |
| <b>Figure 6.</b> Analyse histopathologique des organes du groupe témoin et des trois groupes traités au QHP.....  | 24 |
| <b>Figure 7.</b> Analyse histopathologique des organes du groupe témoin (C) et des trois groupes traités au QHP Barre d'échelle = 50 µm.....  | 24 |
| <b>Figure 8.</b> Cycle évolutive d'Eimeria.....   | 33 |



**Liste des abréviations**

|                |  |
|----------------|--|
| <b>ALT</b>     | Alanine aminotransférase                                   |
| <b>AST</b>     | Aspartate aminotransférase                                 |
| <b>HPLC-UV</b> | Chromatographie liquide à haute performance – détecteur UV |
| <b>OPG</b>     | Oocystes excrétés par gramme de fèces                      |
| <b>PCV</b>     | Valeur d'hématocrite                                       |
| <b>QHP</b>     | Poudre Qinghao   |
| <b>RBC</b>     | Globules rouges  |
| <b>WBC</b>     | Globules blancs  |

# **Introduction**

## Introduction

La coccidiose aviaire, est une maladie entérique causée par un protozoaire intracellulaire, *Eimeria spp*, qui est hautement pathogène et capable de se multiplier à 21- 32°C et 75-85% d'humidité (Wiedosari & Wardhana, 2018).

Les poulets sont affectés par sept espèces différentes d'*Eimeria* (*Eimeria acervulina*, *Eimeria tenella*, *Eimeria maxima*, *Eimeria necatrix*, *Eimeria brunetti*, *Eimeria mitis*, *Eimeria praecox*) qui infectent l'intestin et sont transmises entre oiseaux par l'ingestion d'oocystes sporulés infectieux. Lors de la multiplication intestinale, les cellules épithéliales sont envahies et la paroi de l'intestin est détruite. En conséquence, le gain de poids corporel est altéré. En cas de coccidiose grave, la malabsorption, l'utilisation inefficace des aliments et la déshydratation finissent par entraîner la mort (Del Cacho *et al.*, 2010). Quand le taux de la mortalité est très élevé, il aura une perte économique estimées à 3 milliards de dollars US par an dans le monde (Zhang et Zeng 2005 ; Dalloul et Lillehoj 2006).

Parmi les méthodes suivies pour la lutte contre la coccidiose, l'utilisation des anticoccidiens qui sont des médicaments de deux catégories : les anticoccidiens antibiotiques ionophores et les anticoccidiens synthétiques (Dakpogan *et al.*, 2013). En raison du développement de la résistance aux médicaments anticoccidiens conventionnels et des préoccupations concernant les résidus de ces médicaments dans les tissus des animaux destinés à la consommation. Ce problème poussé les chercheurs à réfléchir à chercher sur des produits alternatifs (Kaboutari *et al.*, 2013).

L'une des alternatives est l'utilisation de vaccins vivants virulents ou atténués ou de vaccins recombinants. Cependant, les vaccins vivants, en particulier les vaccins virulents, peuvent avoir des effets négatifs à court terme sur le taux de croissance des poulets (Wang *et al.*, 2021). et les vaccins atténués sont coûteux à produire (Pop *et al.*, 2015). Les vaccins recombinants sont encore aux premiers stades de développement (Wang *et al.*, 2021). L'effet de vaccins est limité en grande partie à cause du coût de production élevé et de l'inefficacité en cas de mauvaises conditions de gestion. Par conséquent, il existe une forte volonté d'utiliser des agents alternatifs naturels pour remplacer les méthodes existantes (Abudabos *et al.*, 2017). Parmi ceux-ci, les anti-coccidiens à base de plantes qui sont une alternative intéressante car ils ne laissent pas de résidus dans les produits et n'induisent pas de résistance aux protozoaires (Wiedosari & Wardhana, 2018).

Des études approfondies ont révélé que l'artémisinine a une activité antipaludique avec une grande efficacité contre les formes multirésistantes de parasites du paludisme, avec une toxicité et des effets secondaires négligeables (Klayman, 1985 ; White, 1994a, b). Elle a été isolée pour la première fois en Chine en 1972 à partir des feuilles d'*Artemisia annua*. L'Artémisinine est une lactone sesquiterpénique de type cadinane avec un pont endopéroxyde qui est actuellement le composé le plus puissant et le plus efficace contre les Plasmodium et Apicomplexa.

Le mode d'action de l'artémisinine implique très probablement la production de radicaux libres due au clivage de son pont endopéroxyde, ce qui entraîne l'inhibition de l'ATP-ase calcique du sarco/réticulum endoplasmique des coccidés (Del Cacho *et al.*, 2010).

Notre étude est basée sur la synthèse de seize articles qui s'intéresse à étudier l'effet anticoccidien de l'Artémisinine de différentes espèces d'*Artemisia* contre *Eimeria spp.* chez le poulet de chair.

Ce travail a été divisé en deux parties ; la première partie est consacrée à une synthèse bibliographique, en deux chapitres. Le premier chapitre concernant des généralité sur l'Artémisinine 'Qinghao' et le deuxième à propos de la coccidiose chez le poulet de chair.

La deuxième partie consiste à une partie expérimentale qui regroupe le matériel biologique (plante, animale, parasite), ensuite le protocole expérimental ; les méthodes de récolte et d'extraction, et la détermination de la teneur d'Artémisinine dans les différentes espèces d'*Artemisia* par HPLC-UV, et enfin la discussion des résultats trouvées.

**Synthèse**  
**bibliographique**

**Chapitre 1**

**Généralité sur**

*Artémisinine “Qinghao”*

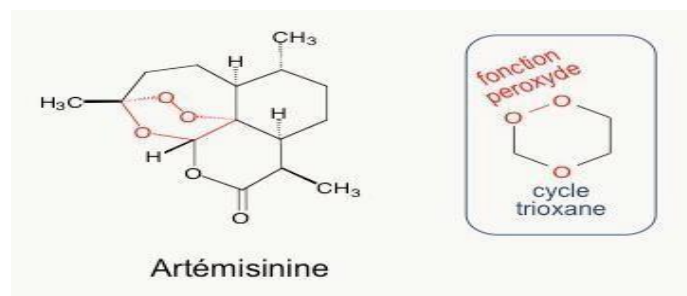
## 1.1. Definition

L'Artémisinine est une substance active médicamenteuse d'origine naturelle qui a été extraite à partir de certaines espèces d'*Artemisia*, en particulier d'*A. annua*, *A. sierebi*, *A. abisinthium*. Elle se présente sous forme d'aiguilles incolores de structure orthorhombique (forme de prisme droit à base en losange) ou de poudre cristalline blanche (O'Neill *et al*, 2010).

## 1.2. La Structure

Cette molécule appartient à la famille d'alcaloïdes, L'artémisinine est un lactone sesquiterpène de la formule brute: C<sub>15</sub> H<sub>22</sub> O<sub>5</sub>, possédant une fonction peroxyde et un cycle lactonique, avec quatre cycles dont :

- Le cycle A: un cyclohexane en forme chaise.
- Les cycles B et C: des hétérocycles saturés.
- Le cycle D: une 6-lactone en forme chaise déformée.



**Figure 1.** Structure chimique d'Artémisinine

Les cinq atomes d'oxygène sont situés sur le même côté de la molécule formant une chaîne alternant carbone et oxygène, les distances des liaisons carbone-oxygène étant alternativement courtes et longues ce qui confèrerait à la molécule sa stabilité (Alexandre Sanner, 2008).

## 1.3. Localisations d'Artémisinine dans la plante

Le qinghaosu est présent au niveau des tiges, des feuilles et des fleurs d'*Artemisia*, au sein de structures de synthèse et de stockage de l'artémisinine, les poils glandulaires. Ces derniers sont particulièrement abondants à la surface des feuilles supérieures (de 0 à 50cm du sommet de la plante), ainsi que des fleurs femelles et hermaphrodites avec une concentration

maximale de ces poils sécréteurs au niveau de la corolle et du réceptacle floral. Ces poils assurant la séquestration de l'artémisinine auraient une fonction de protection de la plante vis-à-vis des herbivore's gourmands (Alexandre Sanner, 2008).

**Tableau 1.** Les espèces d'artémisia

|             |  |  |
|-------------|--|--|
| Règne       | <i>Plantae</i>                                       | <i>Plantae</i>                                 |
| Sous-règne  | <i>Tracheobionta</i>                                 | <i>Trachéophytes</i>                           |
| Division    | <i>Magnoliophyta</i>                                 | <i>Spermatophytes</i>                          |
| Classe      | <i>Magnoliopsida</i>                                 | <i>Eudicotylédones ou Dicotylédones vraies</i> |
| Sous-classe | <i>Asteridae</i>                                     | <i>Astéridées</i>                              |
| Ordre       | <i>Asterales</i>                                     | <i>Asterales</i>                               |
| Famille     | <i>Asteraceae</i>                                    | <i>Asteraceae</i>                              |
| Genre       | <i>Artemisia</i>                                     | <i>Artemisia</i>                               |
| Espèce      | <i>Annua, annua herba, cina, sieberi, brevifolia</i> | <i>absinthium</i>                              |

## 1.4. Propriété d'Artémisinine

### 1.4.1. Activité antipaludique

L'Artémisinine et ses dérivés agissent sur toutes les espèces de Plasmodium infectants les humains, les stades asexués de l'infection sont les plus sensibles. En combinaison avec les autres antipaludiques, les dérivés de l'artémisinine sont particulièrement actifs quand les parasites commencent à devenir plus actifs sur le plan métabolique. Ils inhibent aussi le métabolisme des parasites plus rapidement que les autres antipaludiques. Ils réduisent aussi la cyto-adhérence des globules rouges infectés, un déterminant reconnu de la sévérité clinique du Plasmodium. Ils n'interfèrent pas avec le stade hépatique du développement du parasite et donc n'ont pas d'effet prophylactique (DOUMBIA .M, 2019).



### **1.4.2. Activité anticancéreuse**

Les artémisinines agissent contre le cancer en modifiant diverses voies de signalisation cellulaire. Ils ont des propriétés anti-prolifératives, anti- apoptotique, anti-métastatique et anti-angiogénique (Crespo Ortiz et Wei, 2012). Cette méthode d'action multimodale pourrait expliquer pourquoi les composés d'artémisinine sont efficaces contre les cancers multirésistants. Un autre avantage des artémisinines dans le traitement du cancer est leur capacité à être utilisées dans des combinaisons synergiques avec des médicaments de chimiothérapie standard, en diminuant la dose et les effets indésirables (Crespo Ortiz et Wei 2012; Lai *et al.*, 2013).

### **1.4.3. Activité Anticoccidienne**

Des études montrent l'action anticoccidien des extraits ou des huiles essentielles ou bien l'incorporation de la poudre qui contient l'artémisinine dans l'aliment, sur des poulets infectés expérimentalement a donné des résultats préliminaires qui confirment leur action anticoccidienne; une réduction de l'excrétion d'oocystes (œuf encapsulé des protozoaires sporozoaires), sans apparition de résistance, sans récurrence après l'interruption du traitement, et sans aucun problème de goût ou de toxicité pour les poulets. Aussi, ont observé une réduction de la perte de poids de l'animal par l'amélioration dans le gain de poids et confère une protection significative contre les lésions dues à *Eimeria* (Allen *et al.*, 1997).

# **Chapitre 2**

## **Coccidiose chez le poulet de chair**

## 2.1. Définition

La coccidiose aviaire est une protozoose infectieuse, d'allure contagieuse, due à la présence et à la pullulation dans les cellules épithéliales de la muqueuse intestinale principalement, de diverses coccidies pathogènes du genre *Eimeria*, généralement très spécifiques (Fontaine et Cadoré, 1995 ; Fortineau et Troncy, 1985). Chez le poulet de chair, elle se traduit cliniquement par des troubles digestifs (entérite, entérocolite, typhlite parfois hémorragique), mortels dans les formes graves, entraînant de fortes baisses de production dans les formes atténuées (Fontaine et Cadoré, 1995).

## 2.2. Etiologie

### 2.2.1. Taxonomie

La taxonomie est complexe, et change quelque peu avec les auteurs et les remaniements, qu'on y apporte au fur et à mesure que les connaissances et notamment les modalités évolutives sont mieux connues. La taxonomie mentionnée ici est inspirée de celle présentée dans l'ouvrage de Bussi ras et Chermette, 1992b : « *Abr g  de parasitologie v trinaire. Fascicule II : Protozoologie v trinaire* ». Selon ces auteurs, les parasites agents de coccidioses du poulet de chair appartiennent   :

**Tableau 2.** Classification du genre *Eimeria*, et leurs propri t s.

| Classification     | Leur nom scientifique | Leurs propri t s   |
|--------------------|-----------------------|--|
| R gne              | Protistes             | Etres vivants, mobiles, unicellulaires   |
| Embranchement      | Protozoa              | Etres vivants unicellulaires, sans chloroplaste ni vacuole ni paroi. Multiplication asexu e et reproduction sexu e.  |
| Sous-embranchement | Apicomplexa           | Protozoaires parasites intracellulaires obligatoires. Ils n'ont pas d'organites locomoteurs, et leurs spores' simples contiennent un ou plusieurs sporozo tes dont les stades invasifs ont une ultra-structure complexe au niveau du p le apical de la cellule: rhoptries, cono ide, micron mes. |
| Classe             | Sporozoasida          | Absence de flagelles chez les sporozo tes.   |

|             |                |   |
|-------------|----------------|---|
| Sous-classe | Coccidiasina   | Localisation intracellulaire, hôtes vertébrés, reproduction par fusion des noyaux des gamètes.  |
| Ordre       | Eucoccidiorida | Multiplication asexuée par mérogonie, fission longitudinale ou endogénie.   |
| Sous-ordre  | Eimeriorina    | Gamogonie dans les cellules épithéliales des organes creux. Microgamontes produisant de nombreux microgamètes bi ou triflagellés. Il n'y a pas de syzygie, c'est-à-dire, les microgamètes et les macrogamètes se forment dans des cellules différentes. |
| Famille     | Eimeriidae     | Le cycle est homoxène (Parasites monoxènes des mammifères et des oiseaux), avec un développement à l'intérieur de cellules épithéliales. La sporulation est exogène.  |
| Genre       | Eimeria        | Les oocystes sporulés contiennent quatre sporocystes renfermant chacun deux sporozoïtes.  |

### 2.2.2. Identification des espèces *Eimeria*

On distingue Sept espèces d'*Eimeria* spécifiques du poulet:

- *Eimeria tenella* (RAILLIET et coll., 1891).
- *Eimeria maxima*, *E. acervulina*, *E. mitis* (TYZZER, 1929).
- *Eimeria necatrix*, *praecox* (JOHNSON, 1930).
- *Eimeria brunetti* (LEVINE, 1942).

### 2.2.3. Cycle évolutive

Le cycle est biphasique (fig 8.) avec une phase exogène pour la résistance et la dissémination du parasite, et une phase endogène pour la multiplication et la reproduction, à l'intérieur de l'hôte (CARREZ Romain, 2015).

## **La phase exogène**

Dans le milieu extérieur, sous l'effet de conditions optimales (T°C proche de 25°C, apport d'oxygène et l'humidité (40–80%), l'oocyste va sporuler pour devenir infectant.

## **La phase endogène**

Dans la phase de sporogonie les jeunes poulets se contaminent en les ingérant, l'oocyste va libérer 4 sporocystes sous l'action du broyage mécanique, chaque sporocyste libère 2 sporozoïtes.

La phase de schizogonie ; les sporozoïtes vont pénétrer dans une cellule de l'épithélium entérique pour procéder à leur reproduction asexuée, une série de divisions à l'intérieur des entérocytes, conduisant à la libération d'une multitude de sporozoïtes ; chaque sporozoïte va ensuite pénétrer dans une nouvelle cellule. Le sporozoïte se développe à l'intérieur de l'entérocyte dans une vacuole parasitophore, où il se transforme en trophozoïte puis en mérontes (encore appelés schizontes).

Dans chaque méronte se produit plusieurs divisions cellulaires aboutissant à la production de mérozoïtes. Ces derniers seront répétés une autre fois et dans la phase de gamogonie; les mérozoïtes libérés dans la lumière intestinale se transformeront soit en microgamontes (qui produiront des microgamètes mâles mobiles car munis de flagelles) soit en macrogamontes (qui engendreront la production de macrogamètes femelles immobiles).

Les microgamètes vont être libérés du microgamonte et iront féconder les macrogamètes femelles. En fusionnant, les 2 gamètes créeront un zygote, qui sécrètera une coque protectrice et évoluera vers l'oocyste qui sera relargué dans le milieu extérieur avec les fèces.

## **2.3. Etude clinique**

### **2.3.1. Symptômes**

Les signes de la maladie sont probablement les plus difficiles à estimer avec précision, C'est en raison de la variabilité des effets cliniques des sept espèces concernées (Williams, 1999).

**Tableau 3.** Les manifestations cliniques de la coccidiose (Béatrice, 2005).

| Les signes cliniques                                   | Age   | La période d'incubation | Symptômes  |   |
|--|---|-------------------------|--|---|
|  |   |                         | La forme aiguë   | La forme atténuée   |
| Les coccidioses cliniques:<br><br>a) Coccidiose cæcale | 20-28 jours   | 4 jours                 | -Anorexie<br>-Soif intense<br>-Diarrhée hémorragique<br>-Le « crachat cloacal »        | -Diarrhée est jaunâtre ou marron foncé sans hémorragie<br>-Amaigrissement<br>-Hyporexie<br>-Troubles locomoteurs                        |
| b) Coccidioses intestinales                            | 4 semaines  | 5-6 jours               | -Hyporexie<br>-Hypodypsie<br>-La diarrhée est mousseuse parfois nettement hémorragique | -Amaigrissement<br>-Diarrhée muqueuse de faible intensité<br>-Déshydratation<br>-Hypoprotéïnémie<br>-Anémie ferriprive<br>-Hypoglobulie |
| Les coccidioses sub-cliniques                          | Hyporexie, amaigrissement, hypopigmentation   |                         |  |   |
| Les coccidioses chroniques                             | Troubles nerveux dominant, évoquant ceux d'une encéphalomalacie de nutrition: convulsions, troubles de l'équilibre. |                         |  |   |

### 2.3.2. Les lésions

Le pouvoir pathogène et les lésions des coccidies varie selon l'espèce de coccidie (Tableau 3.) en cause; le nombre d'oocystes ingérés et la compétence immunitaire de l'oiseau hôte.

**Tableau 4.** Pouvoir pathogène des principales espèces d'*Eimeria* et les caractéristiques des lésions observées (Béatrice, 2005).

| Pathogénicité                               | Espèce                      | Lieu d'infection                     | Stade associé aux lésions | Fréquence | Lésions macroscopiques   |
|---|-----------------------------|--------------------------------------|---------------------------|-----------|--|
| Pathogènes Majeurs                          | - <i>Eimeria tenella</i>    | - Cæcums                             | schizontes                | +++       | -Sang pétéchies, Lésions hémorragiques                                       |
|   | - <i>Eimeria necatrix</i>   | - Partie moyenne de l'intestin grêle | schizontes                | +         | -Exsudat hémorragique<br>Paroi épaissie<br>Lésions blanchâtres hémorragiques |
| Très pathogènes mais rares                  | - <i>Eimeria brunetti</i>   | - Intestin grêle, caecum et rectum   | gamontes                  | +         | -Taches hémorragiques<br>Entérite catarrhale                                 |
| Moyennement pathogènes mais très fréquentes | - <i>Eimeria maxima</i>     | - Jéjunum                            | gamontes                  | +++       | -Taches hémorragiques;<br>paroi épaissie;<br>exsudat rosé                    |
|   | - <i>Eimeria acervulina</i> | - Duodénum, 1er tiers du grêle       | gamontes                  | ++        | -Pétéchies<br>Annelures blanchâtres<br>Exsudats mucoïde                      |

|                          |                          |                           |            |   |  |
|--------------------------|--------------------------|---------------------------|------------|---|--|
| Peu ou pas<br>Pathogènes | - <i>Eimeria mitis</i>   | - 1ère moitié<br>du grêle | Gamontes   | + | -Taches<br>circulaires,<br><br>blanches<br>opaques   |
|                          | - <i>Eimeria praecox</i> | - Duodénum                | schizontes | + | -Peu de grosses<br>lésions, léger<br>exsudat acqueux |

### 2.3.3. Diagnostic

L'identification correcte des espèces d'*Eimeria* est essentielle pour le diagnostic et le contrôle de la maladie. Les deux méthodes traditionnelles d'évaluation des infections à *Eimeria* sont: le diagnostic macroscopique lorsque des lésions macroscopiques sont visibles et qui se concentre sur l'évaluation de la taille et de la forme des oocystes. Et le diagnostic microscopique: qui se concentre sur observation des signes cliniques chez les animaux infectés, sur l'évaluation de la présence de coccidies, la détermination de la morphologie des oocystes par les prélèvements de contenu de la muqueuse intestinale ou les matières fécales par l'utilisation des techniques de flottation et Mc master.

Dans la pratique, les infections à *Eimeria* sont fréquemment causées par de nombreuses espèces présentant des caractéristiques cliniques identiques, ce qui rend difficile le diagnostic sur le terrain. Cela indique que des approches plus sensibles et moins subjectives sont essentielles pour un diagnostic précis ; L'identification d'*Eimeria* basée sur la réaction en chaîne par polymérase (PCR), ou par la technique de séquençage de nouvelle génération (NGS) (Mesa-Pineda *et al.*, 2021).



# **Partie Expérimentale**

# **Chapitre 3**

## **Matériel et méthodes**

### 3.1. Poulet et logement

Selon les quinze articles collectées nous avons trouvée des points de différences concernent : l'âge, le nombre des poussins achetées et la race.

Touts les experiences ont reçue approbation du Comité institutionnel d'éthique animale et les animaux ont été traités conformément aux procédures standard (Arab *et al.*, 2006).

Les études *in vivo* ont été réalisées sur des poussins de l'âge d'un jour, ces poussins ont été élevés dans des enclos : au batterie (Fatemi *et al.*, 2017) et (DRĂGAN L *et al.*, 2008), en des cages grillagées (Arab *et al.*, 2006), au sol (Kaboutari *et al.*, 2013) et (Fatma M.A. Youssef., 2015) des cages en bois (Brisibe *et al.*, 2008). Sous des conditions standard ; la température ambiante entre 26 et 34 °C, l'éclairage continue, humiditie relative ( $55 \pm 15\%$ ) et ventilation (taux de renouvellement d'air de 18 cycles/h), la nourriture est basée sur un régime « exempt des additifs anticoccidiens » qui contient le « soja » et « mais » et « l'eau potable » ont été consommés *ad libitum*.

Pour éviter les infections par certaines maladies, on vaccine les poussins contre le Newcastle et Gumboro via l'administration par la voie orale.

### 3.2. Récolte de la plante

Les plantes d'Artemisia (*A. annua*, *Absinthium*, *cina*, *sieberi*, *brevifolia*) ont été prélevés pendant la période de l'automne (Septembre, octobre et novembre), à partir de différents endroits ( Iran, Chine, Espagne...). La partie utilisée au cours de cette étude c'est la partie aérienne (Feuilles), après la récolte de la matière végétale, on fait le séchage à l'ombre jusqu'à ce que la teneur en humidité chute à environ 8 à 10 %. Ensuite, l'étape de broyage pour obtenir une poudre et tamisée à travers une maille 3 mm et la poudre stockée dans des bocaux en verre hermétique dans un réfrigérateur à 4°C jusqu'à ce qu'elles soient extraits et analysées (Brisibe *et al.*, 2008).

Pour la poudre d'artémisinine achetée, elle dissoute dans l'eau distillée stérile jusqu'à son utilisation (Wiedosari & Wardhana, 2018), ou bien a été introduite dans l'alimentation de croissance standard des poulets (Wang *et al.*, 2021), (Mo *et al.*, 2014) et (Pop *et al.*, 2015).

### 3.3. Protocoles expérimentaux

#### 3.3.1. L'infestation parasitaire

Le parasite a été obtenue soit d'une façon directe (à partir des cadavres des poulets déjà infectées = grattage de contenu intestinal) ou bien d'une façon indirecte (achetés à partir d'un endroit spécialisé : marché commercial, laboratoire, vétérinaire).

- Isolement et sporulation des oocystes

D'après Wildomar et Wardhana (2018), *Eimeria* utilisée dans cette étude a été isolée à partir de poulets infectés. Le contenu intestinal a été prélevé, mis en suspension dans une solution saturée de sucre Sheather, filtré et centrifugé. Le surnageant a été examinée au microscope pour confirmer la présence des coccidies.

Les espèces ont été identifiées sur la base de la morphologie et la taille (longueur et largeur) des oocystes sporulés à l'aide de microphotographies. Nous avons pris des microphotographies au microscope Olympus BX61 en utilisant un grossissement de 400x avec une caméra Olympus ODP72, puis nous avons dimensionné et analysé les oocystes avec le logiciel CELL-F (DRĂGAN L *et al.*, 2008).

Après l'identification des espèces trouvés, les oocystes ont été isolées et conservé avec le dichromate de potassium (K<sub>2</sub>Cr<sub>2</sub>O<sub>7</sub>) à une concentration de 2,5 % pour induire la sporulation et ensuite conservés au réfrigérateur (2 - 5°C) jusqu'à leur utilisation. Les oocystes sporulés ont été utilisés pour infecter des poulets expérimentaux par inoculation orale (Fatma M.A. Youssef, 2015).

Avant l'infection expérimentale, les oocystes ont été lavés dans de l'eau distillée et inoculés par voie orale au poulet à une dose négligeable des oocystes sporulés par oiseau. Les poulets ont été placés dans une cage en fonction du groupe de traitement. Les symptômes cliniques et l'apparition de défécations sanguines observées jusqu'au huitième jour (DRĂGAN L *et al.*, 2008).

**Tableau 5.** Les doses d'artémisinine, d'ocystes, les médicaments anticoccidiens et vaccins.

| Références                     | Dose d'artémisinine | Médicaments anticoccidiens et vaccins | Dose d'ocyste   |
|--------------------------------|---------------------|---------------------------------------|---|
| (Allen <i>et al.</i> , 1997)   | 2/8.5/17ppm         | IMMUCOX                               | <i>Acervulina</i> 100 000<br><i>Tenella</i> 50 000<br><i>Maxima</i> 5 000 |
| (Brisibe <i>et al.</i> , 2008) | 10-20%              | Amprolium (10g dans l'eau)            | <i>Tenella</i> 1 ml suspension  |
| (Wiedosari & Wardhana, 2018)   | 17 ppm              | Sulfadiazine (200mg)                  | <i>Tenella</i> 2 000  |
| (Fatemi <i>et al.</i> , 2017)  | 250 ppm             | Salinomycine                          | <i>Acervulina</i> 200 000<br>Necatrix 30 000<br><i>Tenella</i> 20 000     |
| (FatmaM.A. Youssef, 2015)      | 7.5ml/l             | Toltrazuril (1 ml/l)                  | <i>Tenella</i> 10 000   |

### 3.3.2. Extraction

- Préparation de l'extrait avec l'éther de pétrole

Les échantillons ont été séchés, réduits en poudre et extraits avec de l'éther de pétrole à 40 - 50°C ou bien de l'acétonitrile (Allen *et al.*, 1997), pendant trois heures dans un appareil "Soxhlet" (Brisibe *et al.*, 2008).

L'extrait a été filtré et séché dans un évaporateur rotatif à 40 °C. Le résidu a été dissous dans de l'éthanol et hydrolysé par addition de NaOH à 0,2 %, incubé à 50 °C pendant 30 min et neutralisé avec de l'acide acétique à 0,2 mol/L. La solution préparée a été filtrée et stockée à -20 °C jusqu'à analyse (Arab *et al.*, 2006).

- Préparation d'extrait éthanolique

Environ 20 kg de poudre de plante ont été humidifiés avec de l'éthanol à 96°, placés dans un percolateur pendant 15 min et pressés puis délestés avec de l'éthanol à 96° sur le dessus. Il en est résulté un percolat de solvant vers la masse de poudre végétale. La vanne a été fermée et de l'éthanol à 96° a été ajouté à 3–5 cm au-dessus de la poudre de plante lorsque les premières gouttelettes sont apparues.

L'extrait éthanolique a été déchargé après 48 h à la vitesse de 5 ml/min (Organisation Mondiale de la Santé 2011 ; Fatemi *et al.* 2017).

- Préparation d'extrait aqueux

D'après le travail de Kostadinovic L., (2012). Une quantité de 50 g de plante *A. absinthium* fraîchement réduite en poudre a été distillée dans un ballon de 1000 cm<sup>3</sup>, avec 500 cm<sup>3</sup> d'eau comme liquide de distillation et 0,50 cm<sup>3</sup> de xylène comme liquide de collecte. La vitesse de distillation était de 2 à 3 cm<sup>3</sup>/ minute et la durée de distillation était de 2 heures. La distillation a été effectuée à l'aide d'un appareil de type Clevenger. L'extrait a été séché sur du chlorure de calcium anhydre et stocké dans des flacons scellés à 2°C avant l'analyse par HPLC (Arab *et al.*, 2006).

### 3.3.3 Analyse d'artémisinine

L'artémisinine a ensuite été analysée par HPLC (absorption maximale 262 nm de qinghao), chaque échantillon a été analysé en triple (Allen *et al.*, 1997). HPLC sur une colonne Nova-Pak C18 4 mm de 10 cm · 8 mm (D.I.) avec filtre de garde, en utilisant un système Waters Associates 11 ayant un réseau de 990 photodiodes détecteur (Allen *et al.*, 1997). La phase mobile était un tampon phosphate de potassium 10 mM (pH 7,9) (K<sub>2</sub>HPO<sub>4</sub> + KH<sub>2</sub>PO<sub>4</sub>) méthanol (60 :40, pH 7,9). Le volume d'échantillon injecté dans le chromatographe était de 20 µl à un débit de 1,5 ml/min (temps d'exécution). L'étalon d'artémisinine a été utilisé comme étalon externe pour tracer la courbe d'étalonnage de l'extrait, et chaque expérience analytique a été répétée au moins trois fois (Arab *et al.*, 2006).

**Tableau 6.** La teneur en Artémisinine dans les plantes d'Artemisia.

| Références                       | Espèces d'Artemisia | Teneur en Artémisinine      |
|----------------------------------|---------------------|-----------------------------|
| (Allen <i>et al.</i> , 1997)     | <i>Annua</i>        | 0.034-0.21 %                |
| (Brisibe <i>et al.</i> , 2008)   | <i>Annua</i>        | 0.8%                        |
| (Arab <i>et al.</i> , 2006)      | <i>Sieberi</i>      | 0.2% L'été et 0.14% Automne |
| (Wiedosari & Wardhana, 2018)     | <i>Annua</i>        | 0.75%                       |
| (Fatemi <i>et al.</i> , 2017)    | <i>Annua</i>        | 250ppm                      |
| (Kaboutari <i>et al.</i> , 2013) | <i>Sieberi</i>      | 0.2%                        |

|                                 |                    |            |
|---------------------------------|--------------------|------------|
| (Almeida <i>et al.</i> , 2012b) | <i>Annua</i>       | 0.93g/100g |
| (Kostadinovic L., 2012)         | <i>Cina</i>        | 0.57%      |
| (Wang <i>et al.</i> , 2021)     | <i>Annua herba</i> | 81.03 mg/g |

La teneur en artémisinine dans différentes plantes d'*Artemisia* variée grâce à des fluctuations climatiques, des conditions du sol et de la partie de la plante utilisée, la création d'une formulation standard à partir de l'extrait de plante avec une quantité distincte d'ingrédient actif est nécessaire pour une thérapie réussie (Kaboutari *et al.*, 2013).

Des poussins de chair âgés d'un jour ; le nombre est défini dans chaque articles ont été répartis en des groupes, et les doses de chaque espèce d'*Artemisia*, d'*Eimeria* et les médicaments anticoccidiens présentés dans (Tableau 5.) Les périodes de traitement étaient en 3 sections : 16 à 28 jours d'âge, 21 à 28 et 26 (jour d'apparition des signes cliniques) à 32 (1 semaine après l'apparition des signes cliniques) pour la prévention, le groupe de traitement par provocation simultanée et le groupe de traitement.

**Tableau7.** Protocole expérimental

| Groupe témoin  | Groupe prophylactique   | Groupes thérapeutiques  |
|--|---|---|
| Le témoin (-) non infecté non traité.                  | A reçu une dose quotidienne d'artémisinine par kg de poids corporel 10 jours avant la provocation avec <i>Eimeria</i> | Infecté et traité avec de poudre d'artémisinine                   |
|  |   | Infecté et traité avec d'extrait de feuille d' <i>Artemisia</i> . |
| Infecté et traité avec IMMUCOX.                        |   |   |
| Infecté et traité avec les médicaments anticoccidiens. |   |   |
| Le témoin (+) infecté non traité.                      |   |   |

### 3.4. Les paramètres de performance

#### 3.4.1. Gain de poids corporel et le taux de mortalité

Les oiseaux ont été pesés quotidiennement depuis le jour de l'infection jusqu'au jour des autopsies (Wiedosari & Wardhana, 2018). La consommation quotidienne d'aliments (en g) par un oiseau a été obtenue en mesurant la quantité d'aliments consommés par les oiseaux de chaque groupe et en prenant la moyenne pour un oiseau sur toute la durée de l'étude (Brisibe *et*

al., 2008). Le bilan des cas de mortalité concernait la période s'étendant au cours de l'étude.

### 3.4.2. Prélèvement de matière fécale et comptage des oocystes

Les matières fécales ont été recueillies quotidiennement des plusieurs poulets depuis le jour d'infection pour chaque groupe. Les échantillons fécaux ont été analysés pour la présence d'oocystes coccidiens à l'aide d'une technique standard de flottation fécale et comptés par la technique McMaster modifiée (Kostadinovic L., 2012).

On utilise une solution saturée de chlorure de sodium avec 50 % de glucose monohydraté, comme liquide de flottation. Les fèces ont été diluées et bien homogénéisées dans l'eau du robinet en fonction du poids de l'échantillon. Après 30 min de repos et remise en suspension, la solution a été filtrée à travers un tamis avec une taille de maille de 1 mm pour éliminer les débris fécaux grossiers et culotté par centrifugation à 1500 rpm pendant 5 min.

Le surnageant a été éliminé et le culot contenant les oocystes a été conservé au réfrigérateur. Le lendemain, les tubes ont été laissés pendant 30 minutes à température ambiante et le fluide de flottation a été ajouté à 4 ml. Une pipette jetable a été utilisée pour mélanger la solution de flottation avec le culot.

Après flottation, une goutte est déposée sur lamelle et examinée au microscope optique pour confirmer la présence d'oocystes coccidiens en utilisant des lamelles couvre-objets de 22 mm x 22 mm ensuite on transfère rapidement le mélange homogénéisé sur la lame McMaster, les oocystes ont été comptés à une amplification de 100x à l'aide d'un microscope.

A chaque oocyste identifié visuellement dans chacune des douze rangées scannées sur la lame McMaster correspondait 20 oocystes par gramme de fèces (OPG) (Fatma M.A. Youssef, 2015). Le nombre total d'oocystes a été calculé à l'aide de la formule suivante :

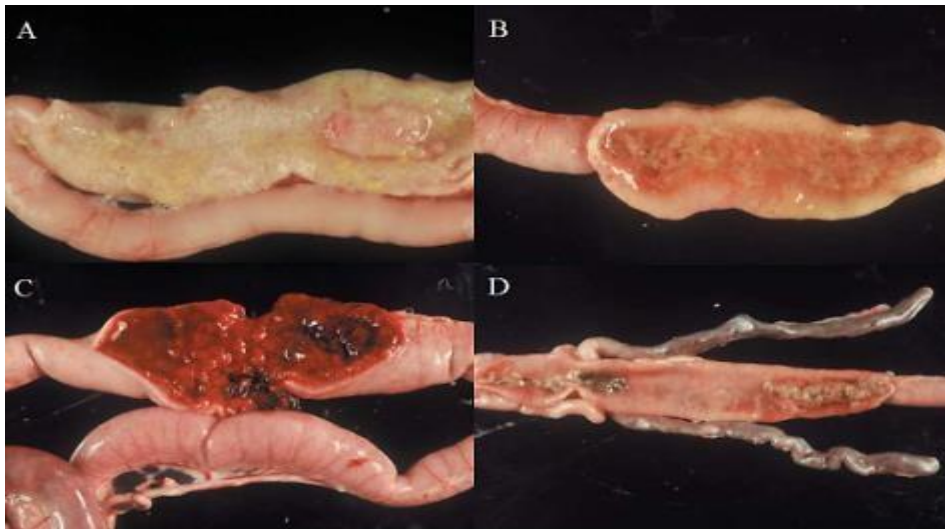
**Nombre total d'oocystes = nombre d'oocystes × facteur de dilution × (volume de l'échantillon fécal/volume de la chambre de comptage) /nombre d'oiseaux par cage.**

### 3.4.3. Observation de la lésion caecale

La nécroptose a été réalisée huit jours après l'infection. Toutes les anomalies sur le caecum ont été enregistrées et les dommages sur la surface muqueuse ont été notés, de 0 à 4.



Le score 0 correspondait à une lésion normale ou à aucune lésion ; le score 1 était une lésion légère, des pétechie s'étendant à la surface de la muqueuse cœcale avec de légères modifications de la couleur de la paroi ou du contenu du tractus gastro-intestinal (caecum) ; le score 2 était une lésion modérée caractérisée par une hémorragie plus sévère et un léger épaissement de la paroi caecum ; le score 3 indiquait une hémorragie sévère avec des caillots sanguins dans la lumière du cœcum, et ; un score de 4 indiquait des lésions très sévères caractérisées par des hémorragies importantes et étendues, des caillots sanguins dans la lumière et une coloration bleutée des parois du cœcum (Wiedosari & Wardhana, 2018).



**Figure 2.** Lésions caractéristiques de la coccidiose intestinale

#### 3.4.4 Paramètres hématologiques

Des échantillons de sang et de serum ont été prélevés après l'infection. Les échantillons de sang collectés ont été analysés pour hémocrit (PCV) par la method du microhematocrit. Le taux hémoglobine (Hb) a été vérifié à l'aide de l'appareil d'hémoglobinomètre. Le comptage des érythrocytes (RBC) et des leucocytes (WBC) a été effectué à l'aide d'un hémocytomètre (Hussain, 2021).

#### 3.4.5 Analyse biochimique du sérum

Les sérums collectés ont été testés pour la biochimie sérique. Le taux d'aspartate aminotransférase (AST) et d'alanine aminotransférase (ALT), la créatinine et l'acide urique afin de vérifier les effets toxiques de l'extrait de plante et des lésions cellulaires, le cas échéant (Abbas *et al.*, 2019). Les protéines sériques totales, l'albumine totale a été déterminée à l'aide de l'analyseur automatique Hitachi 912 (Fatma M.A. Youssef, 2015).

### 3.4.6 Histologie et évaluation des organes internes

Pour l'examen histologique, les échantillons fixés ont été séchés, nettoyés et inclus dans la cire de paraffine. L'hématoxyline et l'éosine ont été utilisées pour colorer des tranches longitudinales consécutives (7 $\mu$ m) qui ont été montées individuellement sur des lames Superfrost® (Thermo Scientific, Rockville, MD, USA).

Le programme Dino-eye a été utilisé pour mesurer la hauteur des villosités, l'épaisseur des muscles, la largeur de la pointe, la largeur basale, la surface et la profondeur de la crypte, en utilisant des images acquises avec une caméra vidéo couleur (Dino-eye 20). Chaque répétition a été mesurée pour la hauteur de dix villosités, la profondeur de dix cryptes, la largeur de dix pointes de villosités, la largeur de dix villosités basales et l'épaisseur de dix muscles. Le rapport hauteur des villosités/profondeur des cryptes a été calculé en utilisant la moyenne de la hauteur des villosités et de la profondeur des cryptes (L. N. Abdullah., 2019).

Afin d'évaluer l'influence de la supplémentation en Artémisinine dans l'alimentation sur l'autopsie macroscopique des organes internes des oiseaux, des échantillons de chaque unité de traitement ont été ouverts à l'âge de 12 semaines et les organes internes ont été pesés et leurs longueurs prises.

Les organes individuels ont également été examinés de manière critique pour étudier leur forme, leur taille et leurs caractéristiques externes.

Les données ainsi dérivées ont été résumées pour obtenir des valeurs absolues et relatives pour les différents poids et longueurs évalués (Brisibe *et al.*, 2008).

# **Chapitre 4**

## **Résultats et discussion**

#### 4.1 Poids corporel et taux de mortalité %

Les poulets infectés par *Eimeria* spp et traités par l'artémisinine ont enregistré une augmentation de taux de croissance dans les périodes de 5 à 12 jours suivant l'infection, comparable aux taux traitement médicamenteux et vaccinal (Fatemi et al., 2015 ; Wang et al., 2021 ; Bensegueni et al., 2014 ; Drăgan et al., 2014 ; Goudarzi et al., 2005). Les doses utilisées par Allen et al. (1997), respectivement 2, 8,5 et 17 ppm d'artémisinine, n'ont pas eu d'effet négatif sur les gains de poids des poulets infectés, Comme l'a examiné Klayman (1985), une dose orale efficace médiane d'artémisinine de 8 mg/kg par jour pendant 3 jours a éliminé les infections à *Plasmodium berghei* chez les souris ; 200 mg/kg par jour pendant 3 jours a éliminé *Plasmodium cynomolgi* chez les singes.

Selon Hussain., (2021) ; Messaï et Redouane-Salah., (2021) ; Kaboutari et al., (2013) ; Almeida et al., (2012), tous les groupes administrés avec l'extrait *Artemisia* exposé une mortalité plus faible (%) et la mortalité la plus faible a été observée dans les groupes traités avec la dose la plus élevée de traitements. Et selon Fatma M.A. (2015) le taux de mortalité accru (16,7 %), Kostadinovic et coll. (2012) ont signalé que le taux de mortalité étaient plus faibles dans tous les groupes traités que dans le groupe témoin infecté non médicamenteux. Zhang et al. (2020) ont signalé un type similaire d'effets anticoccidiens avec l'utilisation d'extrait de *camellia sinensis* (thé vert) chez les poulets de chair. L'extrait de *Camellia sinensis* a réduit l'infection à *Eimeria* en réduisant la mortalité.

#### 4.2 Oocystes excrétés par gramme de fèces (OPG)

Les résultats enregistrés pour l'OPG étaient encourageants. Au jour 5 après l'infection, le jour où la production d'oocystes est la plus élevée, dans tous les groupes traités avec de l'artémisinine, le nombre d'oocystes par gramme de matières fécales était significativement inférieur à celui du groupe témoin ( $p \leq 0,01$ ). Le dosage de 500 ppm d'artémisinine semblait avoir l'effet le plus remarquable sur la réduction de l'excrétion des oocystes ( $p = 0,0002$ ).

#### 4.3 Scores des lésions

Le score lésionnel évalué pour le duodénum était significativement plus faible pour les poulets médicamenteux avec 5 ppm d'artémisinine ( $p = 0,05$ ), cet aspect étant également enregistré au niveau du caecum. Le dosage de 500 ppm d'artémisinine avait également réduit les lésions intestinales dans le caecum ( $p = 0,05$ ) ainsi que dans le jéjunum. Étonnamment, le dosage de 50 ppm d'artémisinine a aggravé les lésions, les poussins qui ont reçu ce régime ont montré un score de lésion plus élevé même que le groupe témoin positif. (Wiedosari et Wardhana, 2018 ; Fatemi et al., 2017 ; del Cacho et al., 2010 ; Dragan et al., 2010).

## **4.4 Hématologie**

### **4.4.1 Valeur d'hématocrite (Packed cell volume, PCV)**

Concernant le travail de Wiedosari & Wardhana, (2018) qui trouve que les poulets coccidiotiques sont supposés de développer une anémie due à la perte de globules rouges (Jatau *et al.* 2014). Les valeurs de PCV au 0 jour d'observation dans cette étude ont montré des valeurs normales dans tous les groupes de traitement (26,20 - 29,60%). Ces résultats indiquent que l'administration d'artémisinine et les extraits d'Artémisia pendant huit jours était capable de maintenir les valeurs de PCV de l'infection par *Eimeria*. Des résultats similaires avaient été observés dans des études précédentes (Jatau *et al.* 2014 ; Ogbe *et al.* 2010).

### **4.4.2 Taux d'Hb (hémoglobine)**

Les niveaux d'Hb dans tous les groupes de traitement ont diminué du quatrième au huitième jour après l'infection, mais la réduction était statistiquement non significative ( $P > 0,05$ ) et toujours dans la valeur normale pour le poulet, 9,00 - 11,50 g/ dl.

### **4.4.3 Nombres des Globules rouges (RBC) et Globules blancs (WBC)**

Il y a eu une augmentation marquée du nombre total de leucocytes, hétérophiles, monocytes et éosinophiles au cours des premières semaines dans les groupes infectés et traités et cela peut être attribué à l'état de stress de l'infection puis a changé par le temps vers la valeur normale jusqu'à la fin de l'expérience (Fatma *et al.*, 2008).

## **4.5 Chimie de sérum**

Les activités ALT (c'est la référence à l'hépatotoxicité) et AST sériques (marqueurs de dommages cellulaires), l'acide urique (marqueurs pour le dysfonctionnement et l'insuffisance rénale) et la créatinine (fait référence à la néphrotoxicité) ont augmenté de manière significative dans les groupes de poulets infectés, ce qui peut être dû à une altération de la fonction hépatique et à des lésions du parenchyme hépatique et rénal dues à l'effet nocif du parasite *Eimeria*.

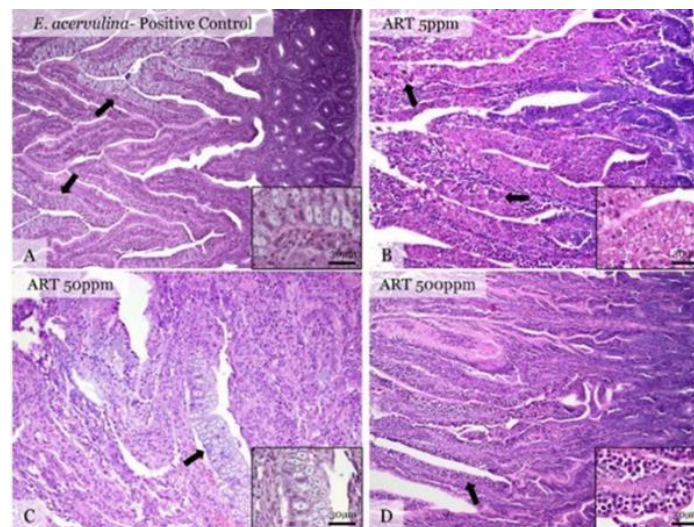
Ces résultats sont en accord avec Sena *et al.* (1997), Salwa *et al.* (1998) et Fatma *et al.* (2008). Les groupes infectés et traités ont montré une augmentation des tests de la fonction hépatique et rénale au cours de la première semaine, puis sont revenus progressivement à des niveaux normaux au cours des deuxième et troisième semaines. La diminution observée des protéines sériques totales au cours de la première semaine après l'inoculation d'*Eimeria* chez les poulets due à l'arrêt de l'alimentation, à la desquamation des cellules épithéliales muqueuses du caecum et à la diarrhée sanglante (Ruff & Augustine, 1982 et Allen *et al.*, 1998).

#### 4.6 Histologie et analyse d'organe interne

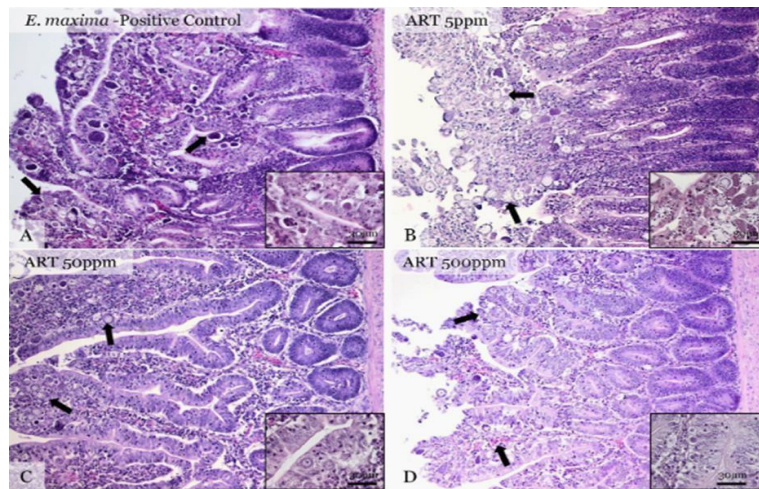
Les principaux résultats histopathologiques observés par Pop *et al.* (2015) dans les groupes expérimentaux consistent en des érosions superficielles de la muqueuse intestinale avec une fusion variable des villosités intestinales et du mélange. Infiltrat inflammatoire mononucléaire et hétérophile dans la lamina propria qui, dans les cas graves, s'étend à la sous-muqueuse. Dans de rares cas, le processus inflammatoire avait un aspect transmural. Dans tous les cas, les changements intestinaux étaient associés à la présence intralésionnelle de divers stades de développement d'*Eimeria* spp.

Tous les éléments décrits fluctuent largement entre les groupes expérimentaux, avec une réduction significative du nombre de parasites dans certains groupes d'artémisinine. Un aspect particulier a été observé dans le cas de l'infection par *E. tenella* où de multiples cellules polygonales ou ovoïdes abritant des schizontes ont été observées profondément dans la lamina propria, parfois associées à de petits foyers de minéralisation de la paroi intestinale.

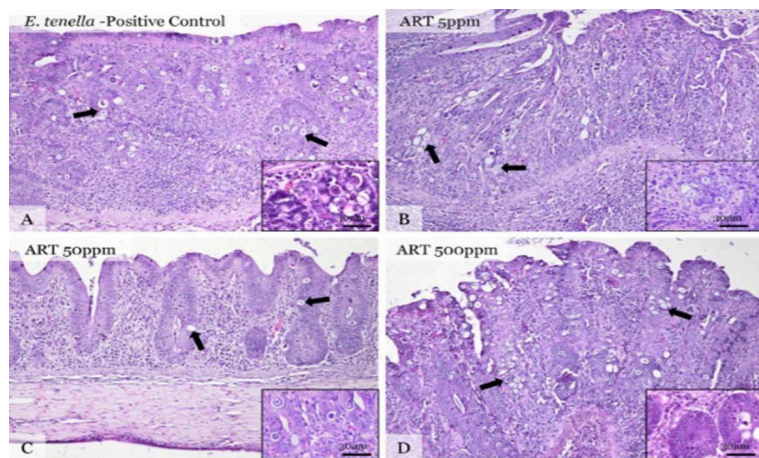
Les résultats histopathologiques de l'étude sont équivalents aux lésions produites par l'infection avec *E. acervulina*, *E. maxima* et *E. tenella* (McDougald et Fitz-Coy, 2008). De plus, les lésions et le nombre de parasites observés à l'examen histologique sont en accord avec les enregistrements du score de lésion macroscopique et du nombre d'oocystes pour toutes les expériences conçues. (Lopez-Bernad *et al.*, 1998).



**Figure 3.** Images histologiques représentatives du duodénum à 5 jours suivant l'infection à *E. acervulina* et l'apport oral chronique de 5, 50 et 500 ppm d'artémisinine.

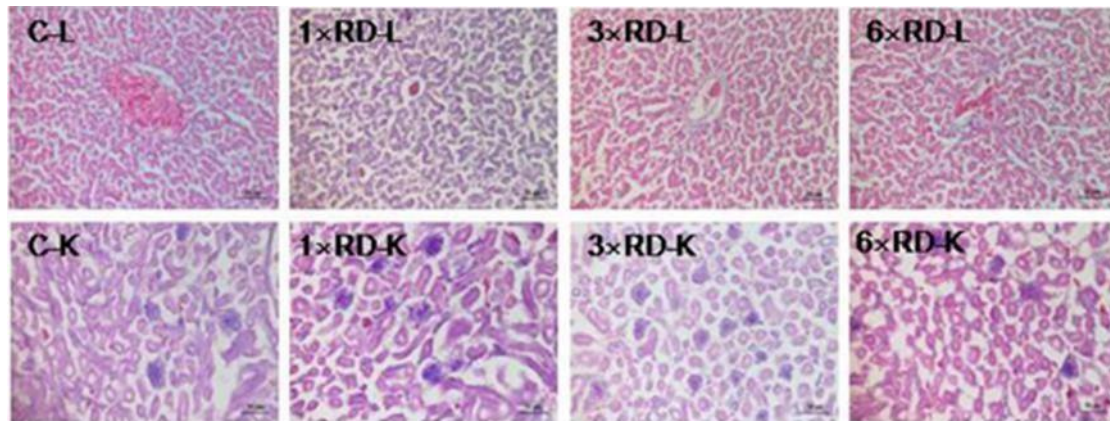


**Figure 4.** Images histologiques représentatives de l'iléon 6 jours après l'infection à *E. maxima* et prise orale chronique de 5, 50 et 500 ppm d'artémisine

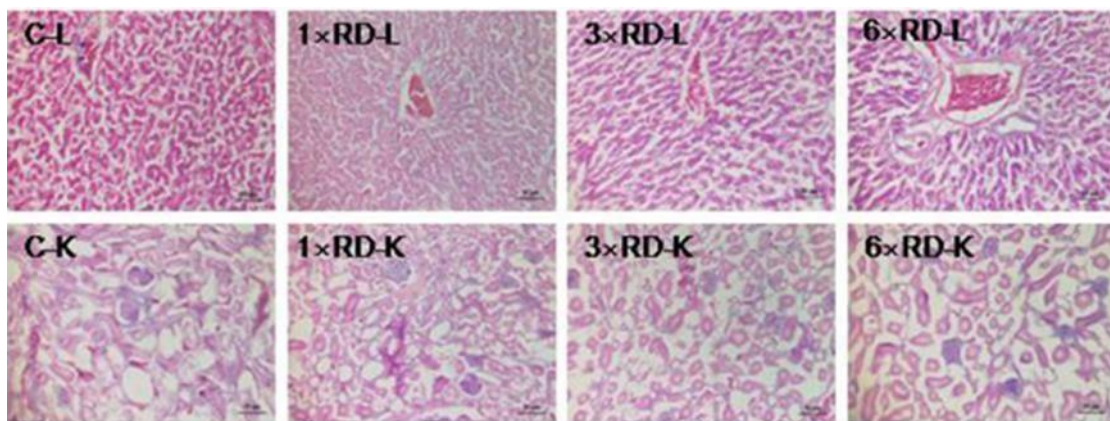


**Figure 5.** Images histologiques représentatives du caecum 7 jours après l'infection à *E. tenella* et prise orale chronique de 5, 50 et 500 ppm d'artémisine.

Les résultats des poids relatifs des organes (ROW) ont montré qu'il n'y avait pas de différences significatives entre les poussins traités avec des doses de QHP et le groupe témoin après 7 ou 14 jours d'administration (à l'exception de ROW du foie dans le groupe 6 × RD au 14e jour après l'administration,  $P < 0,05$ ).



**Figure 6.** Analyse histopathologique des organes du groupe témoin et des trois groupes traités au QHP (1 × dose recommandée, 1 × RD ; 3 × dose recommandée, 3 × RD ; 6 × dose recommandée, 6 × RD) après 7 jours d'administration ; foies (L, 100×); rein (K, 100×). Barre d'échelle = 50 μm



**Figure 7.** Analyse histopathologique des organes du groupe témoin (C) et des trois groupes traités au QHP (1 × dose recommandée, 1 × RD ; 3 × dose recommandée, 3 × RD ; 6 × dose recommandée, 6 × RD) après 14 jours d'administration ; foies (L, 100×); rein (K, 100×). Barre d'échelle = 50 μm.



# Conclusion

## Conclusion

L'émergence de souches d'*Eimeria* spp résistantes aux médicaments anticoccidiens pousse les chercheurs à explorer des solutions alternatives notamment ; la phytothérapie « les plantes médicinales » représente une solution attractive et efficace dans l'amélioration de la production. Cette molécule médicamenteuse « Artémisinine » agit au niveau du cycle évolutif de ce parasite ce qui empêche la multiplication d'oocystes, par conséquent, son excrétion dans les matières fécales diminue et conduit à une prévention de la mortalité. Aussi, une réduction des lésions induites par *Eimeria* spp. Et une prévention de l'effondrement des paramètres hématologiques et biochimiques chez les animaux infectés. Après les examens cytotoxiques ; l'Artémisinine n'a pas d'effet toxique au niveau des organes internes ce qui le rend un bon choix comme un anticoccidien à base de plantes qui est une alternative intéressante car ils ne laissent pas de résidus dans les produits et n'induisent pas de résistance aux protozoaires.

Cette synthèse a permis de sélectionner et de valoriser des extraits et des composés de plantes possédant des activités anticoccidiennes, et les résultats ouvrent de nombreuses voies de développement très prometteuses pour :

- Purification et identification des composés actifs des extraits d'*Artemisia* des espèces testées, ainsi que la détermination de leurs modes d'action.
- La réalisation d'essai *in vivo* et déterminer les doses efficaces d'Artémisinine contre *Eimeria maxima*.
- La réalisation d'un mélange des extraits des plantes avec artémisinine pour éliminer son goût amer pour faciliter l'aval du poulet.

**Références**  
**bibliographiques**

## Liste des références

### A

Abudabos AM, Alyemni AH, Swilam EO, Al-Ghadi M. Comparative anticoccidial effect of some natural products against eimeria spp. infection on performance traits, intestinal lesion and oocyte number in broiler. *Pakistan Journal of Zoology*. 2017;49:1989-95. doi:<http://dx.doi.org/10.17582/journal.pjz/2017.4.9.6.1989.1995>.

Alexandre Sanner. (2008, décembre). L'artémisinine et ses dérivés : Apports de la médecine traditionnelle chinoise dans la lutte contre le paludisme chimiorésistant et perspectives contemporaines. (hal-01732167). open science. <https://hal.univ-lorraine.fr/hal-01732167>.

Allen, P., Lydon, J., & Danforth, H. (1997). Effects of components of *Artemisia annua* on coccidia infections in chickens. *Poultry Science*, 76(8), 1156-1163. <https://doi.org/10.1093/ps/76.8.1156>.

Almeida, G. F. D., Horsted, K., Thamsborg, S. M., Kyvsgaard, N. C., Ferreira, J. F., & Hermansen, J. E. (2012). Use of *Artemisia annua* as a natural coccidiostat in free-range broilers and its effects on infection dynamics and performance. *Veterinary Parasitology*, 186(34), 178187. <https://doi.org/10.1016/j.vetpar.2011.11.058>.

Arab, H. A., Rahbari, S., Rassouli, A., Moslemi, M. H., & Khosravirad, F. (2006). Determination of artemisinin in *Artemisia sieberi* and anticoccidial effects of the plant extract in broiler chickens. *Tropical Animal Health and Production*, 38(6), 497503. <https://doi.org/10.1007/s11250-006-4390-8>.

### B

Béatrice, Marie, Bénédicte BOUHELIER ép. LOUGE. (2005). (2005). Prévalence des coccidies en élevage de poulets sous label rouge du gers (Troupeaux et Cultures des Tropiques, 4–8.)

Bensegueni AM, Abdeldjelil MC, Agabou A, Redouane-Salah S (2014) Effects of white wormwood (*Artemisia herba-alba* Asso), during an experimental coccidiosis in broilers. *Ann Biol Res* 5(3):61–66.

Bussieras J, Chermette R. Abrégé de parasitologie vétérinaire. Fascicule II : Protozoologie. Service de parasitologie de l'Ecole Nationale Vétérinaire d'Alfort (Ed), Maisons-Alfort; 1992. p. 186.

### C

CARREZ Romain. (2015). Utilité d'un modèle pharmacocinétique basée sur la physiologie dans la détermination du risque de résidus lié à l'usage d'un anticoccidien, le monensin, dans les élevages de poulets. UNIVERSITE DE POITIERS Faculté de Médecine et de Pharmacie.

Crespo-Ortiz, M. P., & Wei, M. Q. (2012). Antitumor activity of artemisinin and its

derivatives: from a well-known antimalarial agent to a potential anticancer drug. *Journal of Biomedicine and Biotechnology*, 2012.

### D

Dakpogan, H., Salifou, S., Mensah, G., Gbangbotche, A., Youssao, I., Naciri, M., & Sakiti, N. (2013). Problématique du contrôle et de la prévention de la coccidiose du poulet. *International Journal of Biological and Chemical Sciences*, 6(6) <https://doi.org/10.4314/ijbcs.v6i6.36>.

Dalloul, R.A., Lillehoj, H.S., 2006. Poultry coccidiosis: recent advances in control measures and vaccine development. *Expert Review of Vaccines*, 5, 143–163.

Del Cacho, E., Gallego, M., Francesch, M., Quílez, J., & Sánchez-Acedo, C. (2010). Effect of artemisinin on oocyst wall formation and sporulation during *Eimeria tenella* infection. *Parasitology International*, 59(4), 506511. <https://doi.org/10.1016/j.parint.2010.04.001>.

DOUMBIA M. Morifing. (2019, juillet). NALYSE DE LA PRESCRIPTION ET DE LA DISPENSATION DES COMBINAISONS TERAPEUTIQUES A BASE D'ARTEMISININE (CTA DANS 6 OFFICINES DU DISTRICT DE BAMAKO).

Dragan L, Titilincu A, Dan I, Dunca I, Drăgan M, Mircean V (2010) Effects of *Artemisia annua* and *Pimpinella anisum* on *Eimeria tenella* (Phylum Apicomplexa) low infection in chickens. *Sci Parasitol* 11:77–82.

Drăgan L, Györke A, Ferreira JFS, Pop IA, Dunca I, Drăgan M, Mircean V, Dan I, Cozma V (2014) Effects of *Artemisia annua* and *Foeniculum vulgare* on chickens highly infected with *Eimeria tenella* (Phylum Apicomplexa). *Acta Vet Scand* 56:1–7.

### E

Ebiamadon Andi Brisibe, Umoren, E. Owai, P and Brisibe, F. (2008, 19 novembre). Dietary inclusion of dried *Artemisia annua* leaves for management of coccidiosis and growth enhancement in chickens. *Academic Journals - African Journal of Biotechnology*. <https://academicjournals.org/AJB>.

### F

Fatemi, A., Asasi, K., & Razavi, S. M. (2017). Anticoccidial effects of *Artemisia annua* ethanolic extract : prevention, simultaneous challenge-medication, and treatment. *Parasitology Research*, 116(9), 25812589. <https://doi.org/10.1007/s00436-017-5567-y>

Fatma M.A. Youssef, Hala A. Abd El-Hamid and A. El Sheshtawy. (2015). Clinicopathological Studies on the Effect of *Artemisia cina* (Sheih Baladi) on Coccidiosis in Chickens. *Egyptian Journal of Veterinary Sciences*, 46(1), 1124. <https://doi.org/10.21608/ejvs.2015.800>.

Fortineau O., Troncy P-M. 1985. Coccidiose, maladies animales majeures : Les coccidioses du poulet. Rev. Elev. Méd. Vét. Nouvelle Calédonie, 1985 : 917.

**G**

Goudarzi M, Rahbari S, Hadadzadeh H, Yeganehparsat M, Shafiyi A, Pourmaydani A (2005) Study the effect of leaf and extract of *Artemisia annua* on coccidiosis in broiler chickens. Vet Res 61:339–344.

**H**

Hussain, K. (2021, 10 septembre). Anticoccidial and Biochemical Effects of *Artemisia Brevifolia* Extract in Broiler Chickens. Brazilian Journal of Poultry Science Revista Brasileira de Ciência Avícola. <https://www.scielo.br/j/rbca/a/J8BQ3FdVGsNZrMhzryjyjk/?lang=en>

**J**

Jatau ID, Odika AN, Thlama M, Talba AM, Bisalla M, Musa IW. 2014. Response of 2 breeds of broiler chicks to experimental infection with low dose of *Eimeria tenella* sporulated oocysts. Turkish J Vet Sci. 38:398–404.

**K**

Kaboutari, J., Arab, H. A., Ebrahimi, K., & Rahbari, S. (2013). Prophylactic and therapeutic effects of a novel granulated formulation of *Artemisia* extract on broiler coccidiosis. *Tropical Animal Health and Production*, 46(1), 43-48. <https://doi.org/10.1007/s11250-013-0444-x>.

Klayman, D.L. (1985) Qinghaosu (Artemisinin): an antimalarial from china. *Science*, 228, 1049-1055.

kostadinovic, L., Jovanka, L., Galonja-Coghill, T. and Ruzicic, L. (2012) Anticoccidial effects of the *Artemisia absinthium* L. extracts in broiler chickens. *Archive Zootechnica*, 15, 69-77.

**L**

Lai, H. C., Singh, N. P., & Sasaki, T. (2013). Development of artemisinin compounds for cancer treatment. *Investigational new drugs*, 31(1), 230-246.

LEVINE N.D., Taxonomy of the sporozoa *J. Parasitol.*, 1970, 56, 208-209.

L. N. Abdullah, L. T. O. Al-Barwary . (2019, 24 octobre). Effect of *artemisia splendens* powder and extract broiler chicken's performance, lymphoid organ weight, gut morphology and serum biochemicals during coccidiosis challenge. *Iraqi Journal of Agricultural Sciences* – 2020:51(2):611–618.

López-Bernad, F., Del Cacho, E., Gallego, M., Quílez, J., Sánchez-Acedo, C., 1998 Immunohistochemical identification of the cells parasitized by second-generation schizonts of *Eimeria tenella*. *Parasitol. Res.* 84 (2), 132–135.

## M

McDougald, L.R., Fitz-Coy, S.H., 2008. Coccidiosis. In: Saif, Y.M. (Ed.), *Disease of Poultry*., 12th ed. Blackwell Publishing, Ames, IA, USA, pp. 1068–1085.

Mesa-Pineda, C. (2021b). *Chicken Coccidiosis : From the Parasite Lifecycle to Control of the Disease*. *Frontiers*. <https://www.frontiersin.org/articles/10.3389/fvets.2021.787653/full>.

Messaï, A., & Redouane-Salah, S. (2021). Assessment of the protective effect of *Artemisia herba-alba* Asso against *Eimeria tenella* induced coccidiosis in broilers. *Bangladesh Journal of Veterinary Medicine*, 19(1). <https://doi.org/10.33109/bjvmjj21am1>.

Mo, P., Ma, Q., Zhao, X., Cheng, N., Tao, J., & Li, J. (2014). Apoptotic effects of antimalarial artemisinin on the second generation merozoites of *Eimeria tenella* and parasitized host cells. *Veterinary Parasitology*, 206(34), 297303. <https://doi.org/10.1016/j.vetpar.2014.09.025>.

## P

Pop, L., Györke, A., Tăbăran, A. F., Dumitrache, M. O., Kalmár, Z., Magdaş, C., Mircean, V., Zagon, D., Balea, A., & Cozma, V. (2015). Effects of artemisinin in broiler chickens challenged with *Eimeria acervulina*, *E. maxima* and *E. tenella* in battery trials. *Veterinary Parasitology*, 214(34), 264271. <https://doi.org/10.1016/j.vetpar.2015.10.011>.

## T

TYZZER E.E. Coccidiosis in gallinaceous birds. *Am. J. Hyg.*, 1929, 10, 269-283. Scanes C. (2011). *Fundamentals of animal Science* Delmar. Cengage Learning. NY USA.

## W

Wang, L., Guo, W., Haq, S. U., Guo, Z., Cui, D., Yang, F., Cheng, F., Wei, X., & Lv, J. (2021). Anticoccidial Activity of Qinghao Powder Against *Eimeria tenella* in Broiler Chickens. *Frontiers in Veterinary Science*, 8. <https://doi.org/10.3389/fvets.2021.709046>.

Williams, R.B., 1999. A compartmentalized model for the estimation of the cost of coccidiosis to the world's chicken production industry. *Int. J. Parasitol.* 8, 1209–1229.

White, N.J., 1994b. Clinical pharmacokinetics and pharmacodynamics of artemisinin and derivatives. *Transaction of the Royal Society of Tropical Medicine and Hygiene*, 88 (Supplement 11), S41–S43.

Wiedosari, E., & Wardhana, A. H. (2018). Anticoccidial activity of Artemisinin and Extract of *Artemesia annua* leaves in chicken infected by *Eimeria tenella*. *Jurnal Ilmu Ternak dan Veteriner*, 22(4), 196. <https://doi.org/10.14334/jitv.v22i4.1622>.

**Z**

Zhang K, Li X, Na C, Abbas A, Abbas RZ, Zaman MA. Anticoccidial effects of *Camellia sinensis* (green tea) extract and its effect on Blood and Serum chemistry of broiler chickens. *Pakistan Veterinary Journal* 2020;40:77-80.

Zhang, Z., Zeng, M., 2005. Research advances of drug resistance in chickens' coccidian. *Chinese Journal of Veterinary Parasitology*, 13, 29–36.



# **Annexes**

**Annexes :****Tableau 16.** La liste des réactifs et les Appareils et montages

| <b>Réactif</b>   | <b>Appareils et montages</b>  |
|--|---|
| Solution saturée de sucre sheather                                     | Enclos  |
| Dichromate de potassium 2,5%   | Filtre  |
| L'eau distillée  | Broyeur   |
| Éther de pétrole 40_50°C   | Tamis des maille 3mm  |
| Acétonitrile   | Tamis des maille 1mm  |
| Ethanol hydrolysé  | Tamis vibreur sec d'une taille de 20 mailles  |
| Acide acétique 0,2 mol/L   | Flacons scellés   |
| Ethanol à 96°  | Tube à essai  |
| NaOH 0,2%  | Pipette jetable   |
| Xylène 0,5cm <sup>3</sup>  | Lame Superfrost   |
| Chlorure de calcium anhydre  | Balance   |
| Phosphate de potassium 10mM (pH =7,9)                                  | Percolateur   |
| Méthanol (60 :40) /(pH=7,9)  | Incubateur  |
| Éther de pétrole (60 :90°C)  | Hydro distillateur "Clevenger"  |
| Éther acétique (4 :5)  | Évaporateur rotatif   |
| Solution d'éthanol à 10% d'acide sulfurique contenant 2% de vanilline  | Centrifugeuse   |
| Solution saturée de chlorure de sodium avec 50% de glucose monohydraté | Microscope optique  |
| Anticoagulant  | Microphotographie au microscope Olympus BX61 + camera Olympus ODP72 + logiciel CELL-F |
| Cire de paraffine  | L'hémoglobinomètre  |
| Hématoxyline et éosine   | Hémocytomètre   |
| poudre de phosphate dicalcique   | Cellule MC Master   |
| lactose monohydraté  | Analyseur automatique Hitachi 912   |
| carmélite croisée  | Chromatographie liquide à haut performance _  |
| polyvinylpyrrolidone K30   | détecteur UV : HPLC   |
|  | Programme Dino eye 20   |

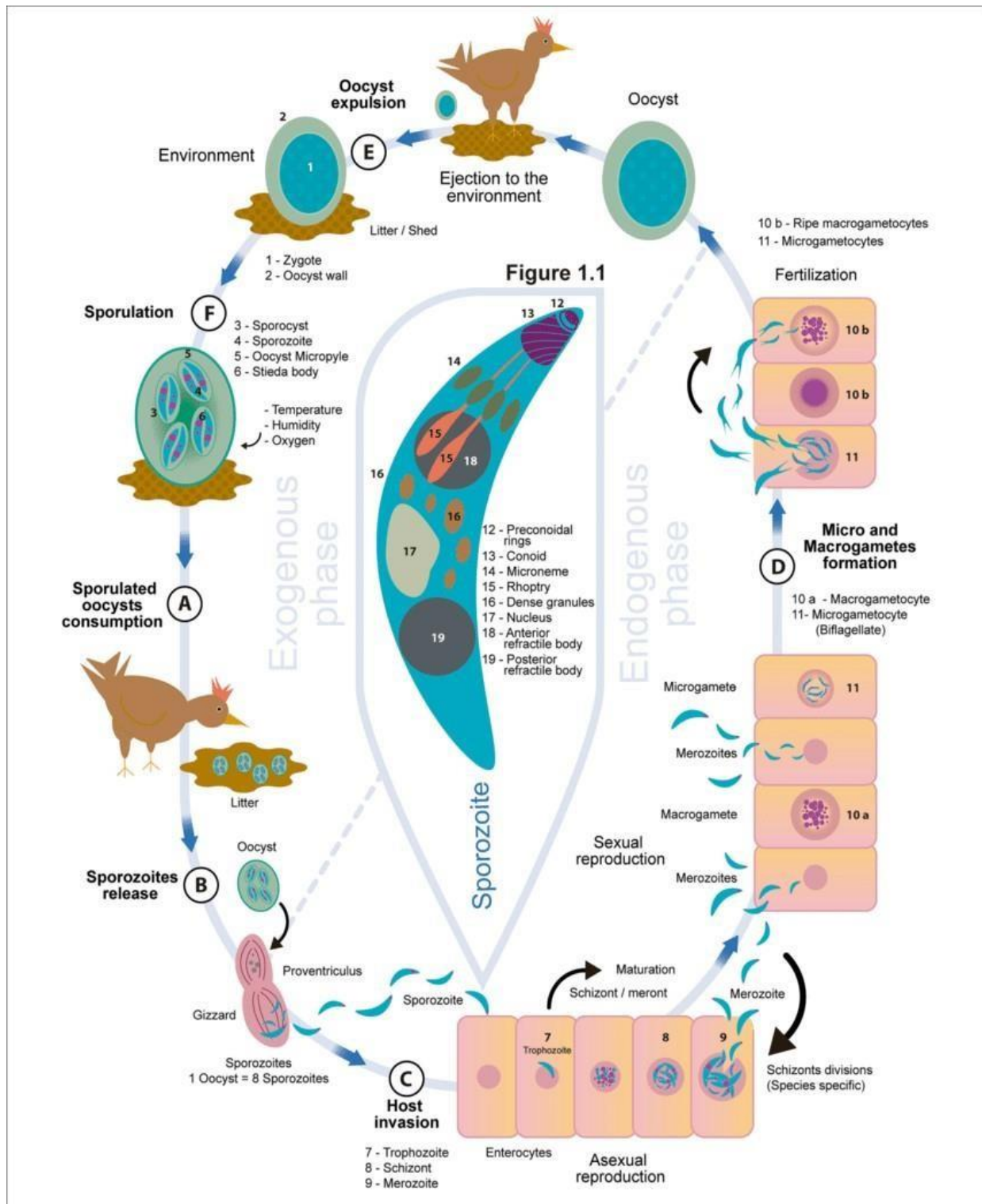


Figure 8. Cycle évolutive d'Eimeria (Mesa – Pineda ,2021)

## Résumé

Nous avons mené une étude bibliographique dans laquelle nous avons choisis 16 publications dans le but d'examiner les effets anticoccidiens de l'artémisinine chez les poulets infectés par *Eimeria*. Un total des poulets des différentes souches a été divisé en groupes; ont reçu des doses recommandés d'artémisinine/kg de poids corporel à 24 et 48 h après l'infection, les groupe d'étude infecté et traité avec de poudre d'artémisine , d'extrait de feuille d'Artemisia, avec IMMUCOX (vaccine vivante) et avec des médicaments anticoccidiens respectivement. Les résultats ont montré que traitement efficace pour réduire le nombre d'oocystes dans les fèces (OPG), le score des lésions cœcales, l'augmentation de poids corporel et exposé une mortalité plus faible % et amélioration dans les taux d'hématocrite (PCV) et hémoglobine (Hb) et les activités sériques ont augmenté de manière significative. Il a été conclu que l'artémisinine pourraient être utilisés comme anticoccidien alternatif chez les poulets.

**Mots clé :** Coccidiose, IMMUCOX, *Eimeria*, Artémisinine.

## Abstract

We conducted a literature review in which we selected 16 publications with the aim of examining the anticoccidian effects of artemisinin in chickens infected with *Eimeria*. A total of chickens of different strains was divided into groups; received recommended doses of artemisinin/kg body weight at 24 and 48 h after infection, the study groups infected and treated with artemisinin powder, Artemisia leaf extract , with IMMUCOX (live vaccinia) and with anticoccidian drugs responsibly. The results showed effective treatment for reducing the number of oocysts in the faeces (OPG), cecal lesion score, increased body weight and exposed lower mortality % and improvement in hematocrit (PCV) and haemoglobin (Hb) levels and serum activities increased significantly. It was concluded that artemisinin could be used as an alternative anticoccidian in chickens.

**Keywords :** Coccidiosis, IMMUCOX, *Eimeria*, Artemisinin.

## ملخص

أجرينا دراسة بيبلوغرافية اخترنا فيها 16 مقال بهدف فحص الآثار المضادة للارتيميسينين لعلاج الكوكسيديا من نوع إيميريا في الدجاج اللحم تم تقسيم مجموعة من الدجاج من سلالات مختلفة إلى مجموعات. تلقى الجرعات الموصى بها من مادة الأرتيميسينين / كجم من وزن الجسم خلال (24-48) ساعة بعد الإصابة. أصيبت مجموعة الدراسة و عولجت بمسحوق ارتيميسينين و مستخلص أوراق الأرتيميسيا و اللقاح الحي IMMUCOX و بالأدوية المضادة anticoccidiens. أظهرت النتائج تأثير فعال في تقليل عدد البويضات المفرزة في البراز ودرجة أقل في تمزق الأمعاء وزيادة الوزن و اظهار أقل نسبة وفيات %. و تحسن مستويات عدد الكريات الحمراء في لتر من الدم و الهيموغلوبين و أنشطة المصل بشكل ملحوظ. واستنتجنا انه يمكن استخدام الأرتيميسينين كعلاج بديل ضد كوكسيديا الدجاج.

**الكلمات المفتاحية:** IMMUCOX , *Eimeria* الكوكسيديا , الأرتيميسينين